Pulmonale hypertensie

Prof. Dr. Marco Post, cardioloog

UMC Utrecht

St Antonius
een santeon ziekenhuis

Disclosures

(Potentiële) belangenverstrengeling	Zie hieronder
Research grants	ZonMw, Johnson & Johnson, NovoNordisk St. Antonius Onderzoeksfonds
Sprekersvergoeding	Johnson & Johnson, MSD, Boehringer Ingelheim, NVALT, CVOI

UMC Utrecht

ST ANTONIUS
een santeon ziekenhuis

Wat gaan we bespreken?

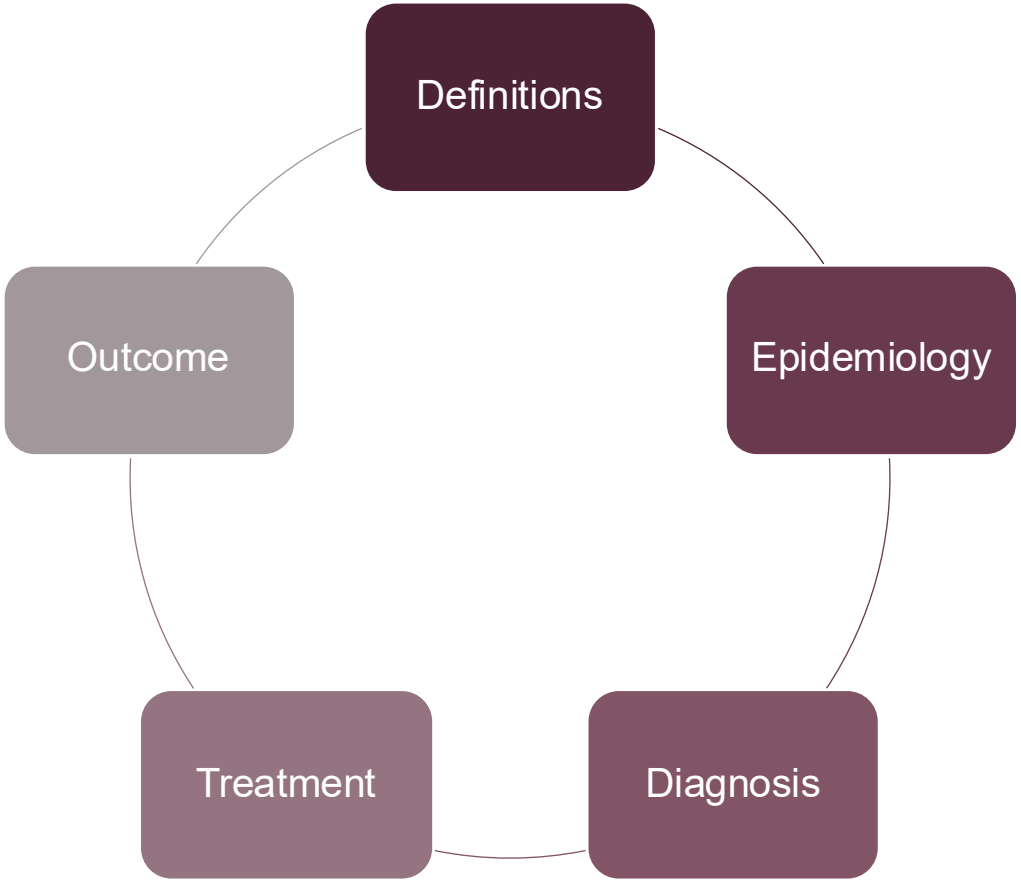



UMC Utrecht

ST ANTONIUS
een santeon ziekenhuis

Pulmonale hypertensie: definitie

Pulmonary hypertension (PH) is a pathophysiological disorder that may involve multiple clinical conditions and can complicate the majority of cardiovascular and respiratory diseases.

ESC/ERS Guidelines PH, ERJ 2015 and 2022

UMC Utrecht

St Antonius een santeon ziekenhuis

Pulmonale hypertensie: hemodynamische definitie

gemiddelde druk in art. pulmonalis

> 20 mmHg

Normaalwaarden

$\bar{P}$pa mmHg	14.0 ± 3.3
Systolic Ppa mmHg	20.8 ± 4.4
Diastolic Ppa mmHg	8.8 ± 3.0

UMC Utrecht

ST ANTONIUS
een santeon ziekenhuis

Pulmonale hypertensie: geschiedenis

	First WSPH [14]	Second WSPH [15]	Third WSPH [16]	Fourth WSPH [17, 18]	Fifth WSPH [19, 20]	Sixth WSPH [5, 21]
Year	1973	1998	2003	2008	2013	2018
Location	Geneva, Switzerland	Evian, France	Venice, Italy	Dana Point, CA, USA	Nice, France	Nice, France
mPAP PH diagnostic threshold	>25 mmHg	Not defined	>25 mmHg	⩾25 mmHg	⩾25 mmHg	>20 mmHg
PVR included in PAH definition	No	No	>3 WU	No	>3 WU	⩾3 WU
PAWP post-capillary threshold	Discussed but not defined	Not discussed	>15 mmHg	⩾15 mmHg	>15 mmHg	>15 mmHg
Isolated post-capillary PH	Not discussed	Not discussed	Not discussed	PVR <3 WU[#] TPG ⩽12 mmHg	DPG <7 mmHg	PVR <3 WU
Combined pre- and post-capillary PH	Not discussed	Not discussed	Not discussed	PVR ⩾3 WU[¶] TPG >12 mmHg	DPG ⩾7 mmHg	PVR >3 WU
PH-exercise	Discussed but not defined	Not discussed	>30 mmHg	No	No	No
mPAP 21–24 mmHg	20 mmHg as upper limit of normal recognised	Not discussed	Not discussed	Uncertainty in patients with mPAP 21–24 mmHg	At-risk patients (*e.g.* CTD) should be followed closely	Most now defined as PH; however, mPAP >20 mmHg, PAWP ⩽15 mmHg but PVR <3 WU not classified

Haque et al. Eur Resp Review 2021

UMC Utrecht

ST ANTONIUS een santeon ziekenhuis

Nieuwe definitie: mean PAP >20 mmHg

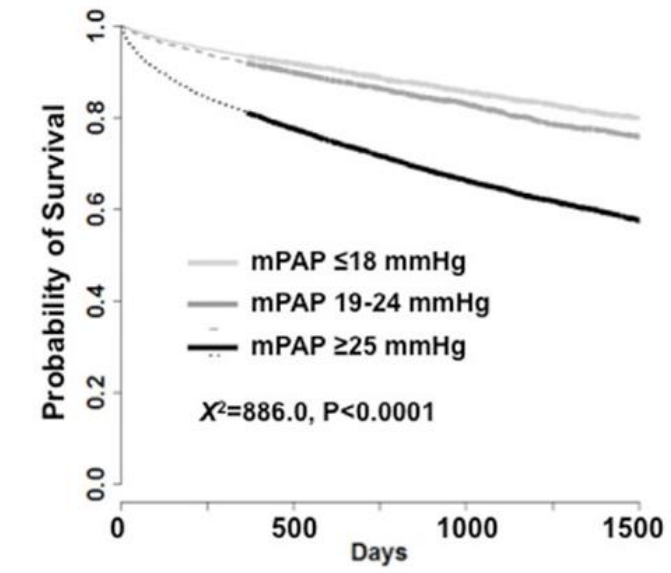

mmHg	No. at Risk			
≤18	4207	3545	2189	1001
19-24	5030	4147	2550	1178
≥25	12490	8889	4935	2225

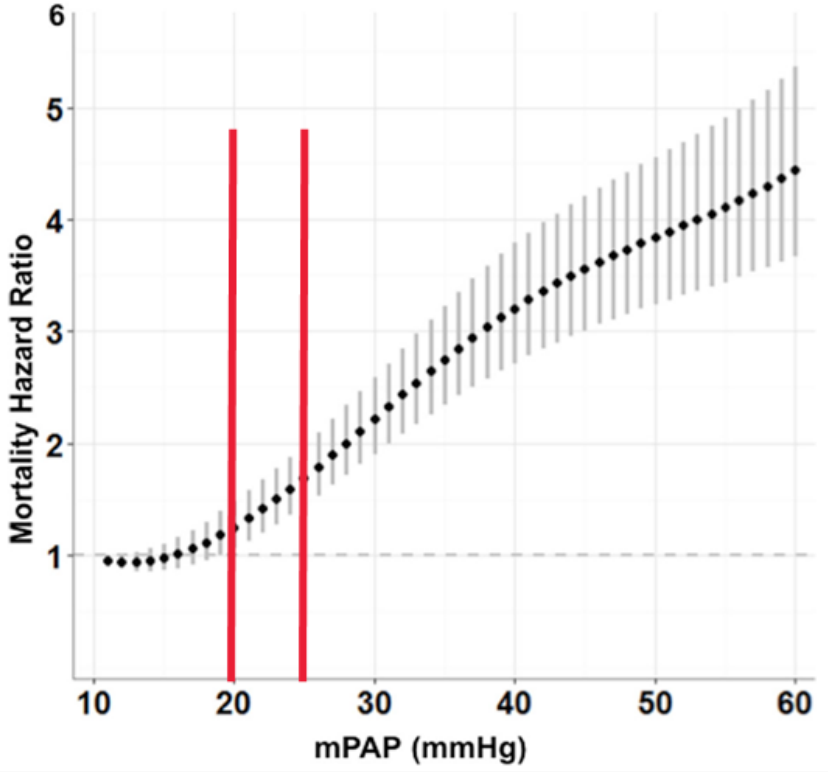

Maron et al. Circulation 2016

ST ANTONIUS
een santeon ziekenhuis

Pulmonale Hypertensie: epidemiologie

PAH

- Incidentie: 6 per miljoen volwassenen
- Prevalentie: 48-55 per miljoen volwassenen

Li hartlijden

- HFpEF: 35-50%
- Ernstig mitraliskleplijden: 60-70%

Longlijden

- COPD: 1-5%
- IPF: 8-15% tot > 60% (end-stage)

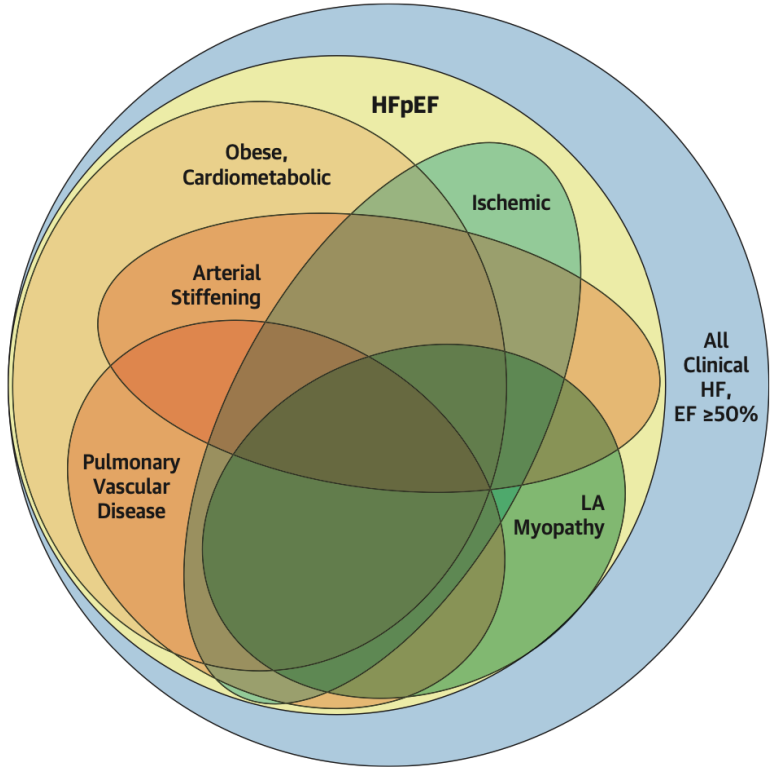

Leber et al. Pulm. Circ. 2021
Shah et al. Circ. Heart Failure 2014
Guazzi et al. JACC 2020
Borlaug et al. JACC 2023

UMC Utrecht

ST ANTONIUS een santeon ziekenhuis

Pulmonale hypertensie: epidemiologie

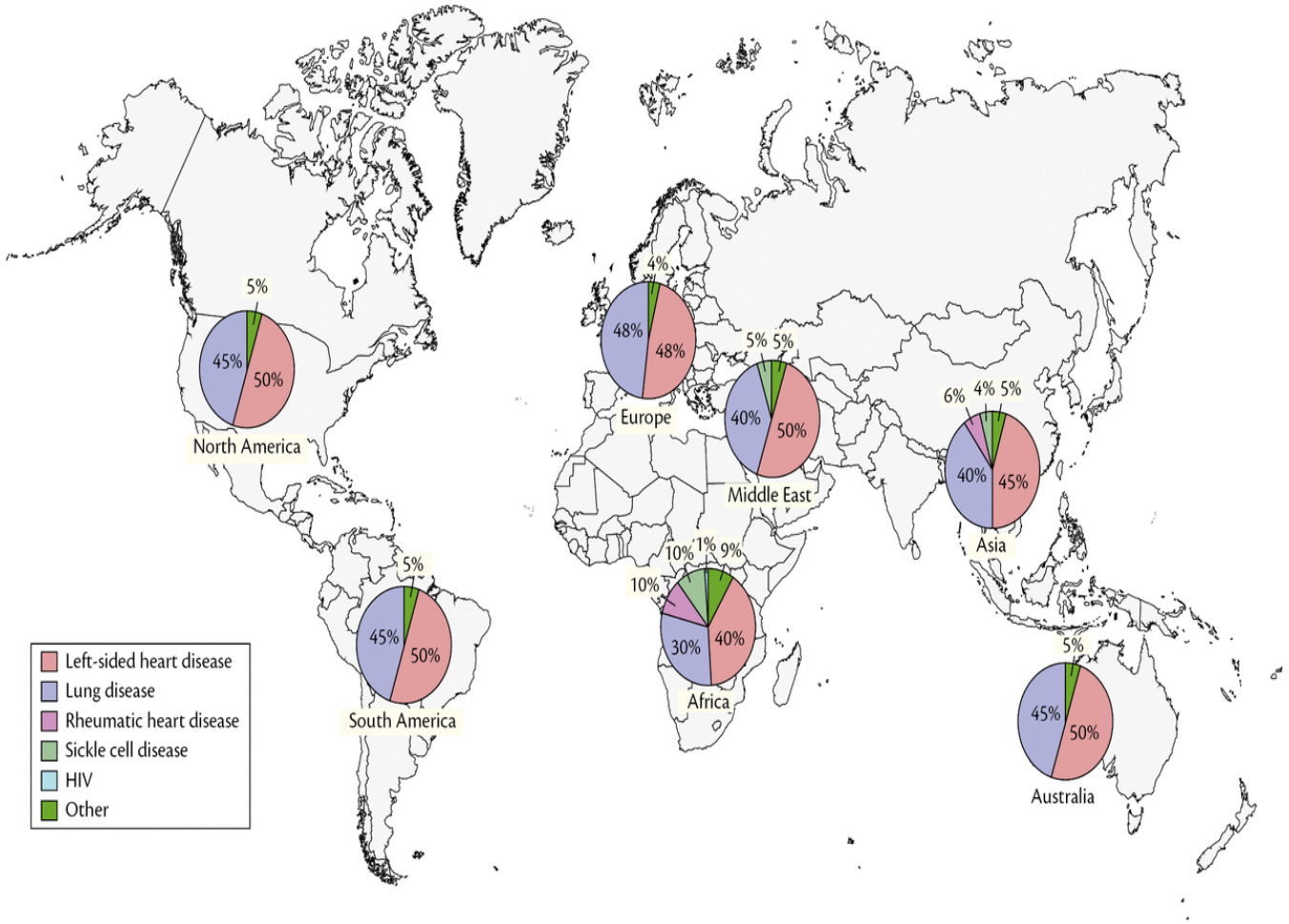

Hoeper et al. Lancet Resp Med 2016

UMC Utrecht

ST ANTONIUS een santeon ziekenhuis

Pulmonale Hypertensie: diagnostiek

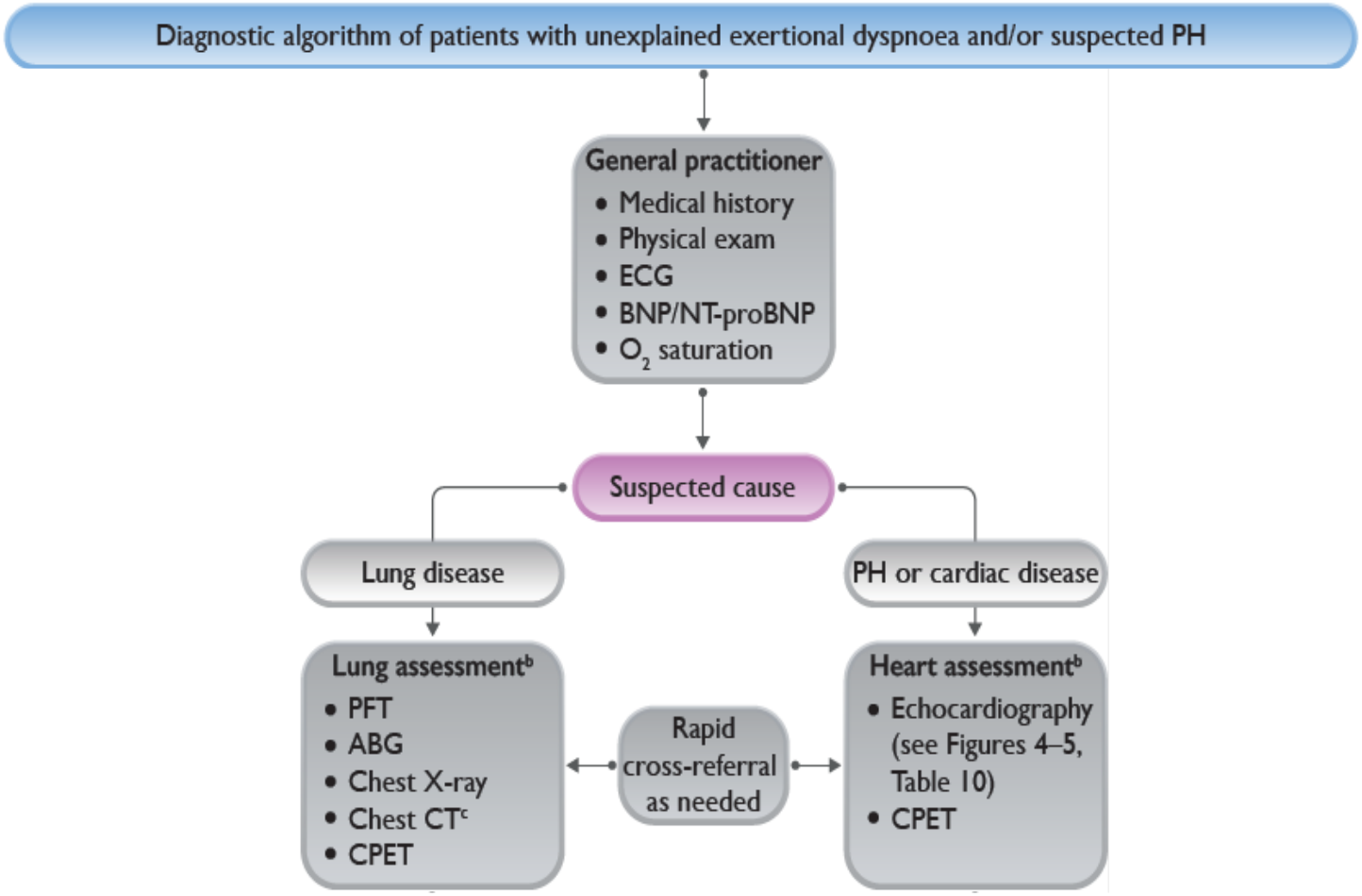

Humbert et al. ESC/ERS Guidelines for the diagnosis and treatment of PH, EHJ 2022

Diagnostiek: voorgeschiedenis en anamnese

Voorgeschiedenis en anamnese:

- Familie – bindweefselziekte – aangeboren hartafwijking – middelenmisbruik – ……
- Risicofactoren voor hartfalen: obesitas – art. hypertensie – atriumfibrilleren - ….
- Risicofactoren voor COPD of ILD
- Longembolieën of DVT in verleden
- ……



UMC Utrecht

ST ANTONIUS
een santeon ziekenhuis

Pulmonale hypertensie: klachten

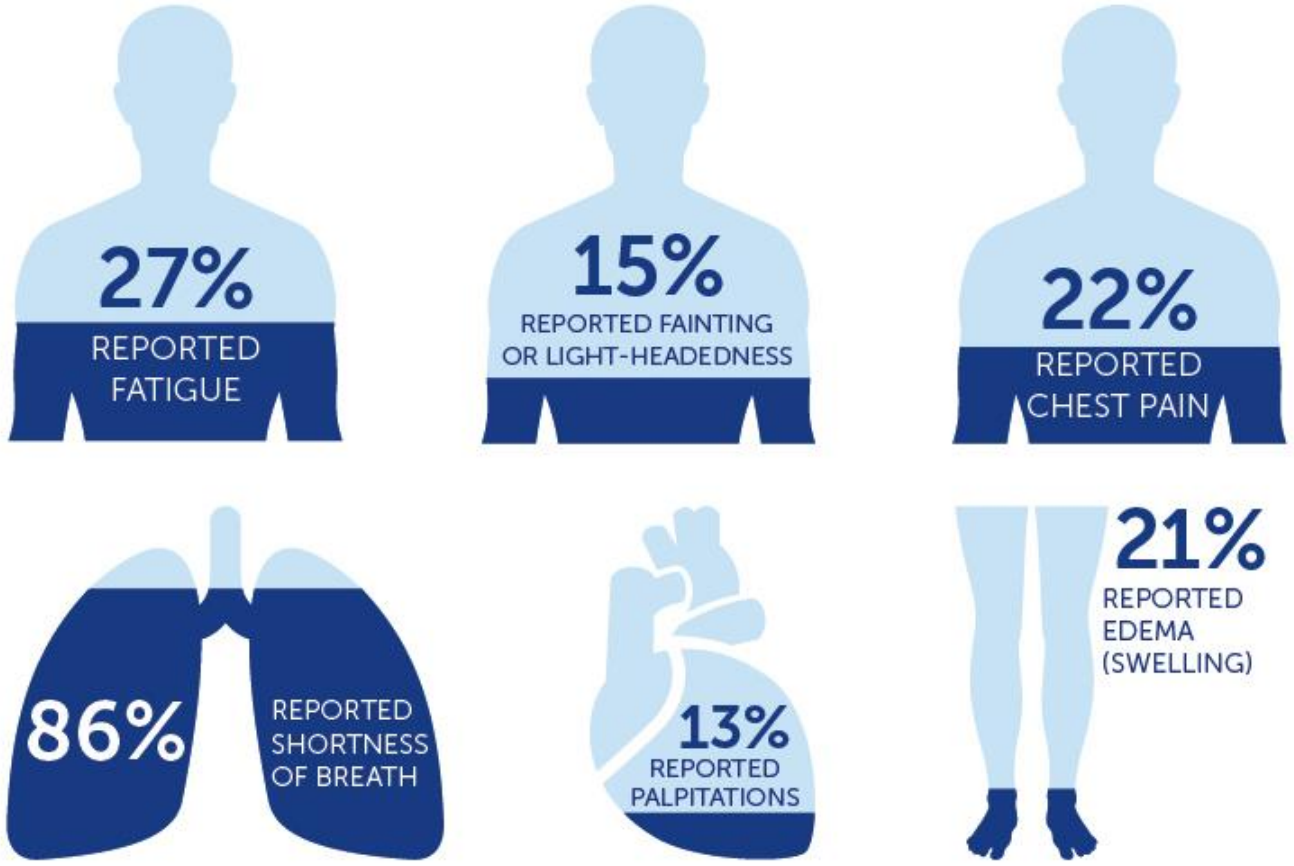

Brown et al. CHEST 2011
PH association.org

UMC Utrecht

ST ANTONIUS
een santeon ziekenhuis

Pulmonale hypertensie: tekenen

- Tekenen van PH
- Backward falen RV
- Forward falen RV
- Onderliggende oorzaak

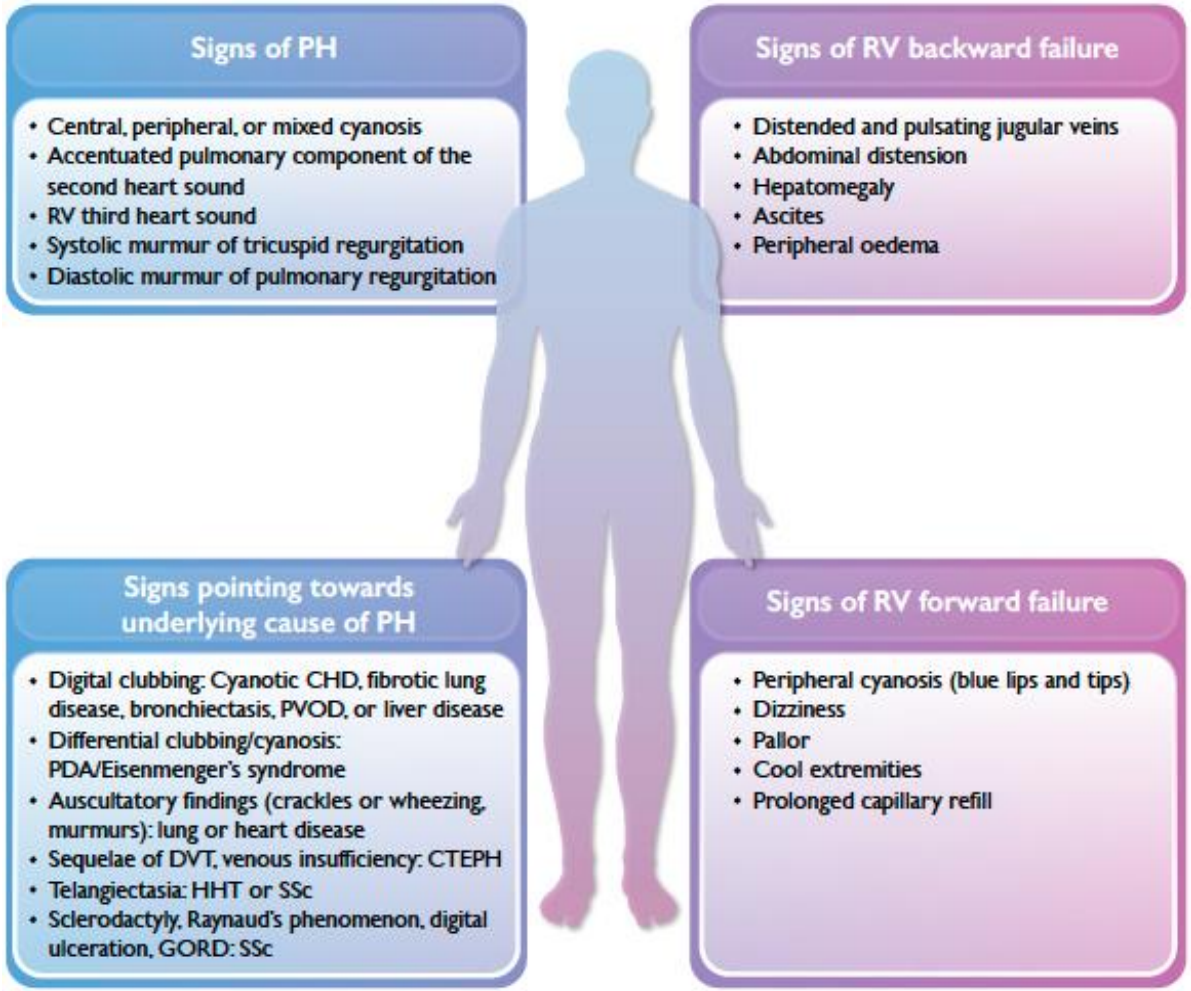

ESC/ERS Guidelines PH, EHJ 2022

UMC Utrecht

ST ANTONIUS een santeon ziekenhuis

Pulmonale hypertensie: diagnostiek

Herken ernst situatie:

- snelle progressie klachten
- NYHA III / IV
- (pre) syncope
- tekenen RV falen



https://stichtingpulmonalehypertensie.nl

ESC/ERS Guidelines PH, EHJ 2022



st antonius
een santeon ziekenhuis

Pulmonale Hypertensie: ECG

RA dilatatie

- P wave II – III and aVF

RV hypertrofie

- R V1 (> 0.7 mV)
- qR or rSR’ in V1
- S in V5-V6
- Right axis
- ST depression and asymmetric negative T wave V1-V3

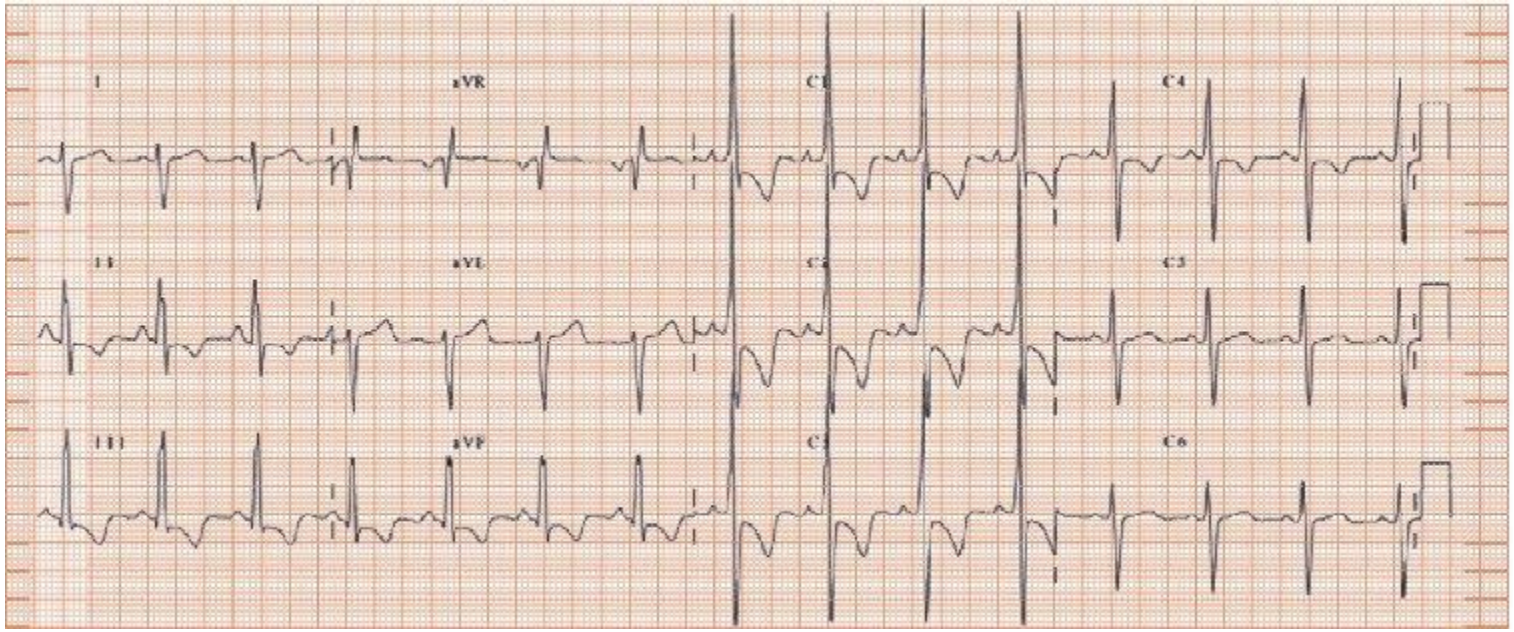

UMC Utrecht

ST ANTONIUS
een santeon ziekenhuis

Pulmonale hypertensie: ECG

ECG patterns	Prevalences	Positive predictive values	Negative predictive values
R $V_1 \geq 7$ mm	6.1%	55.6%	52.8%
R $V_5 \leq 5$ mm	14.6%	14.0%	9.3%
R in lead I ≤ 2 mm	8.5%	53.5%	52.5%
S $V_1 \leq 2$ mm	7.3%	54.1%	53.4%
R/S $V_1 \geq 1$	11.9%	56.1%	54.7%
R/S $V_6 \leq 1$	1.2%	33.3%	52.1%
R V_1+S $V_5 \geq 10$ mm	1.2%	25.0%	51.8%
QRS axis $\geq 110°$	9.8%	72.7%	54.0%
qR in V_1	7.3%	54.5%	52.8%
P>2.5 mm in lead II	0.0%	0.0%	59.7%

NPV <60%

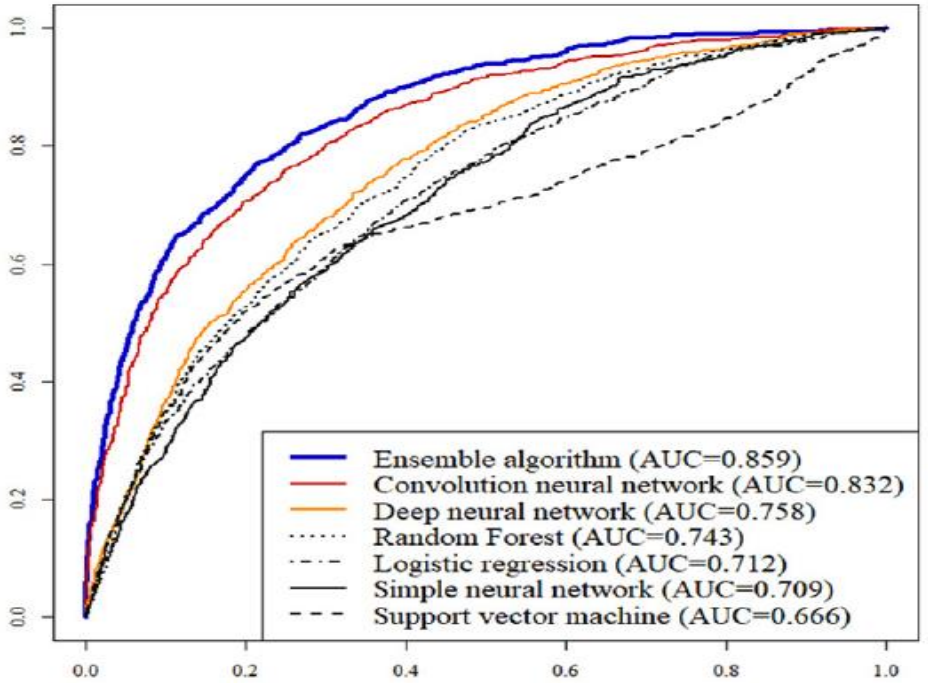

N=39.000, including 4100 PH based on TTE

Kwon et al. J of Heart and Lung Transp. 2020
Scherptong et al. J of Electrocard. 2012
Al-Naamani et al. IJC 2008

UMC Utrecht

ST ANTONIUS een santeon ziekenhuis

Pulmonale Hypertensie: NT proBNP

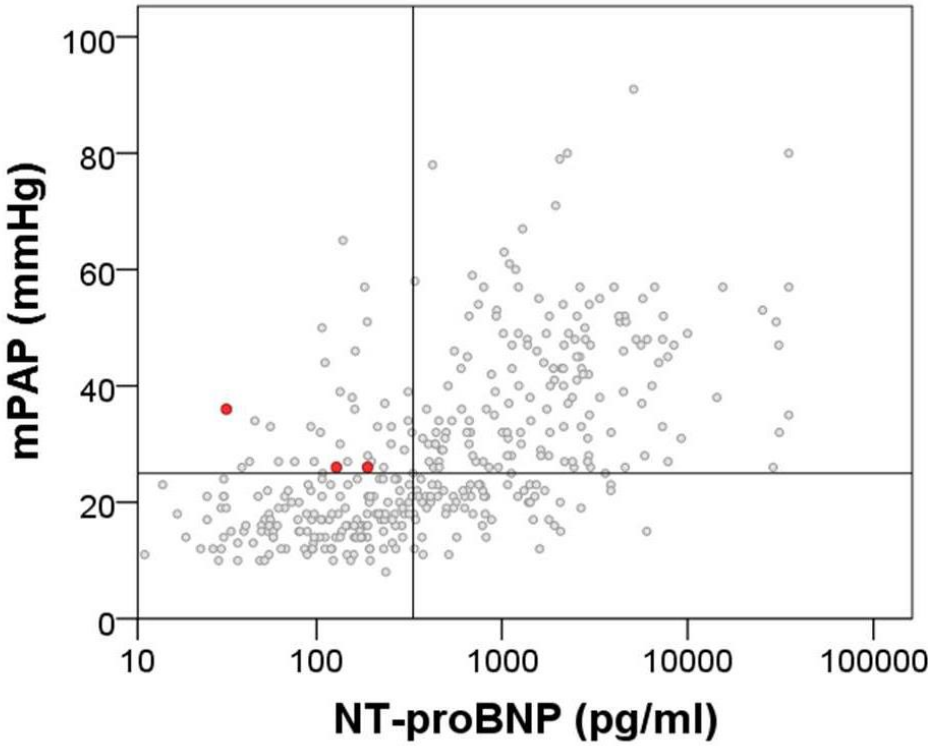

Combinatie:

- Afwezigheid Re as ECG
- Laag NT pro BNP
- Saturatie > 95%
- NYHA klasse I of II

NPV 96% (bij hen die RHC ondergingen)

Kovacs et al. PlosOne 2016

UMC Utrecht

ST ANTONIUS een santeon ziekenhuis

Pulmonale Hypertensie: X-thorax

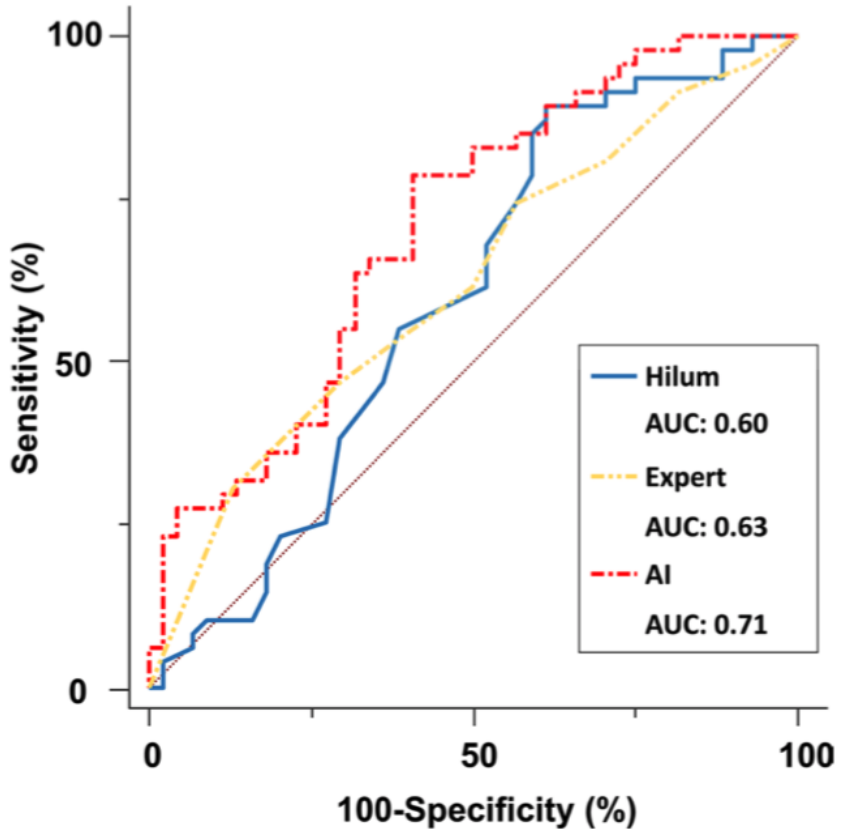

N=900, waarvan 439 PH obv. Re kathe

Signs of PH and concomitant abnormalities	Signs of left heart disease/ pulmonary congestion	Signs of lung disease
Right heart enlargement	Central air space opacification	Flattening of diaphragm (COPD/ emphysema)
PA enlargement (including aneurysmal dilatation)	Interlobular septal thickening 'Kerley B' lines	Hyperlucency (COPD/ emphysema)
Pruning of the peripheral vessels	Pleural effusions	Lung volume loss (fibrotic lung disease)
'Water-bottle' shape of cardiac silhouette[a]	Left atrial enlargement (including splayed carina) Left ventricular dilation	Reticular opacification (fibrotic lung disease)

Humbert et al. ESC/ERS Guidelines for the diagnosis and treatment of PH, EHJ 2022
Kusunose et al. Nature Scientific Rep. 2020

UMC Utrecht

ST ANTONIUS een santeon ziekenhuis

Pulmonale Hypertensie: echocardiografie

Screenen naar aanwezigheid pulmonale hypertensie

Oorzaak van pulmonale hypertensie

Prognose van pulmonale hypertensie



UMC Utrecht

ST ANTONIUS een santeon ziekenhuis

Pulmonale hypertensie: echocardiografie

Peak tricuspid regurgitation velocity (m/s)	Presence of other echo 'PH signs'[a]	Echocardiographic probability of pulmonary hypertension
≤2.8 or not measurable	No	Low
≤2.8 or not measurable	Yes	Intermediate
2.9–3.4	No	
2.9–3.4	Yes	High
>3.4	Not required	

ESC/ERS Guidelines Pulmonary hypertension. EHJ 2015
Humbert et al. ESC/ERS Guidelines for the diagnosis and treatment of PH, EHJ 2022

UMC Utrecht

ST ANTONIUS een santeon ziekenhuis

Pulmonale Hypertensie: echocardiografie

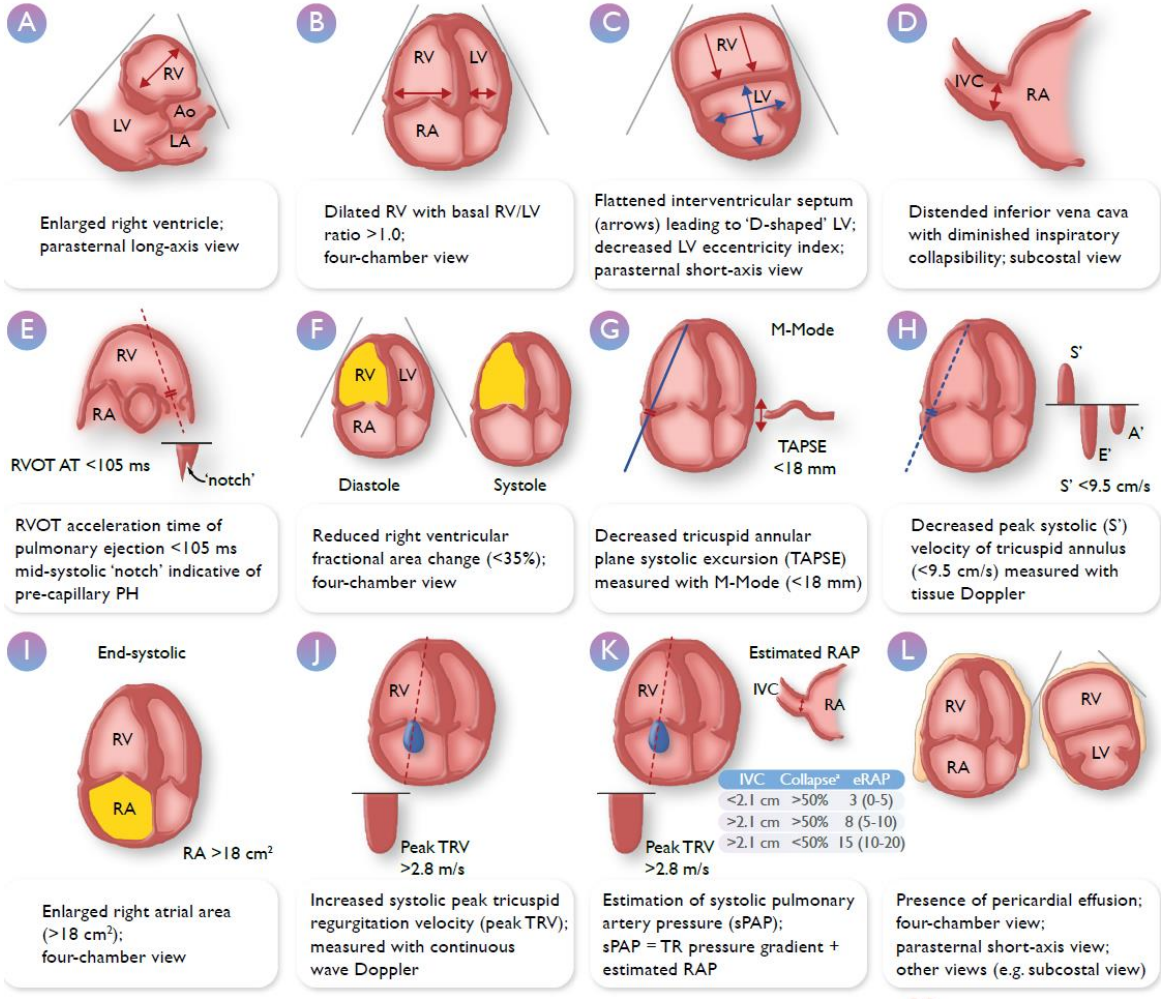

Humbert et al. ESC/ERS Guidelines for the diagnosis and treatment of PH, EHJ 2022

UMC Utrecht

ST ANTONIUS een santeon ziekenhuis

Pulmonale hypertensie: screening met echocardiografie

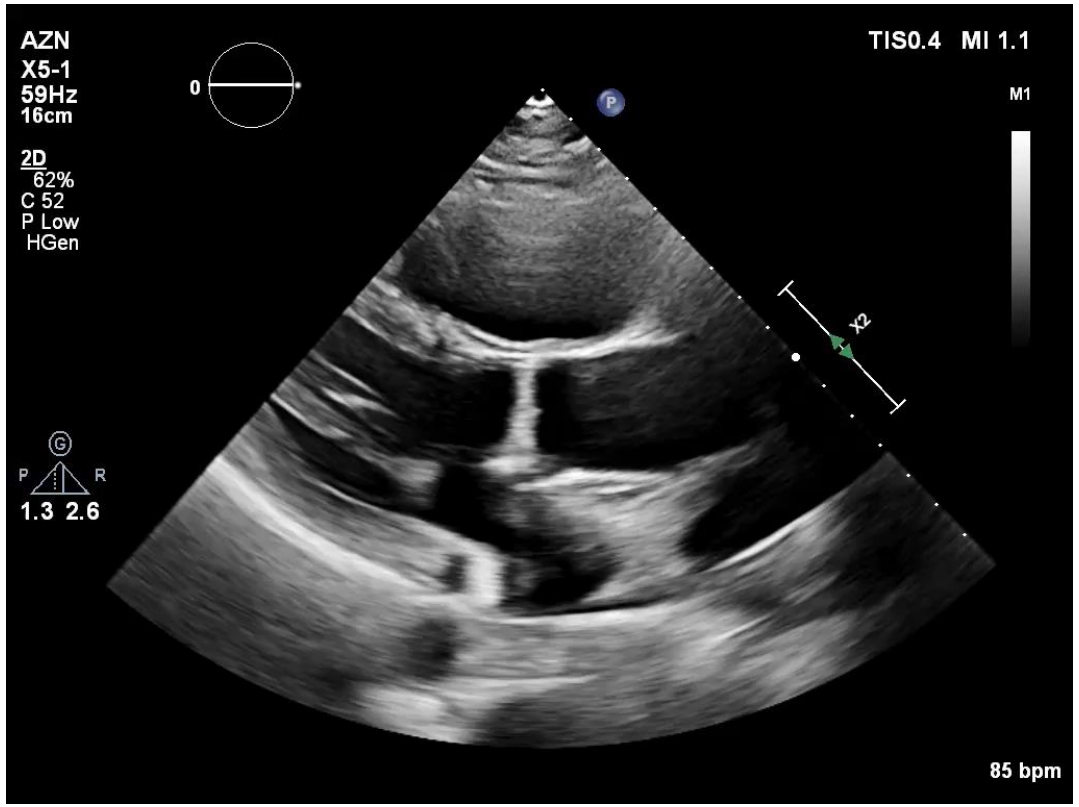

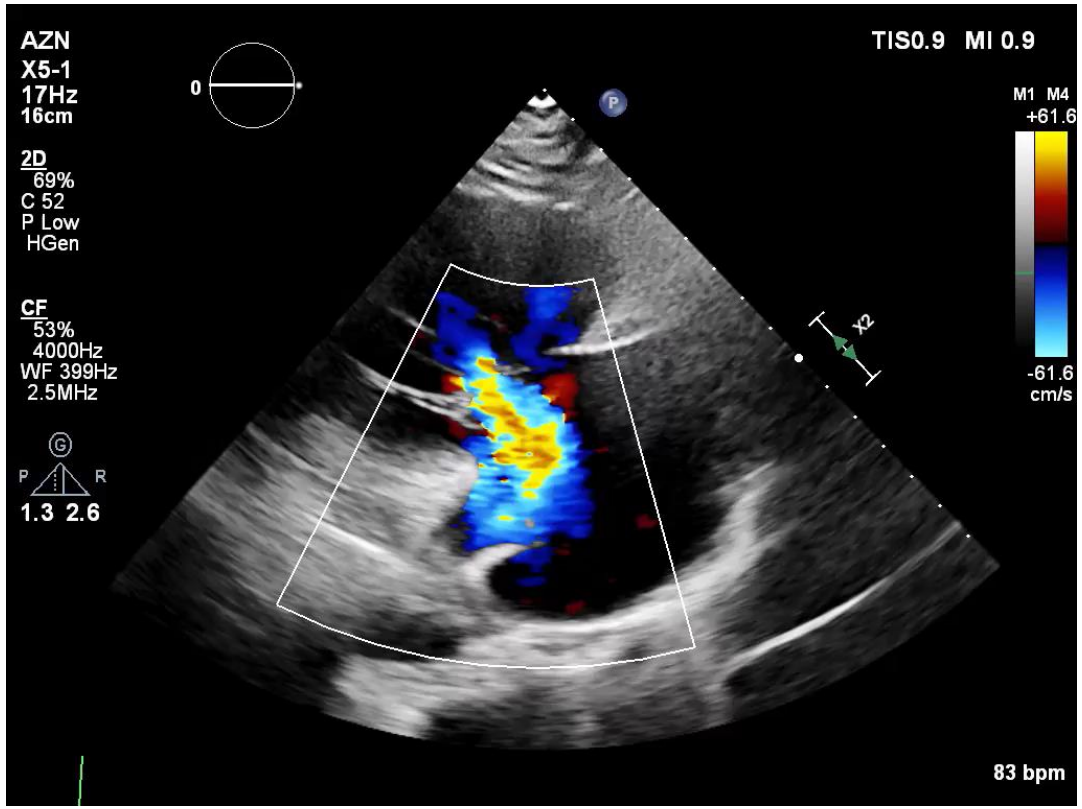

UMC Utrecht

ST ANTONIUS
een santeon ziekenhuis

Pulmonary hypertension: echocardiografie

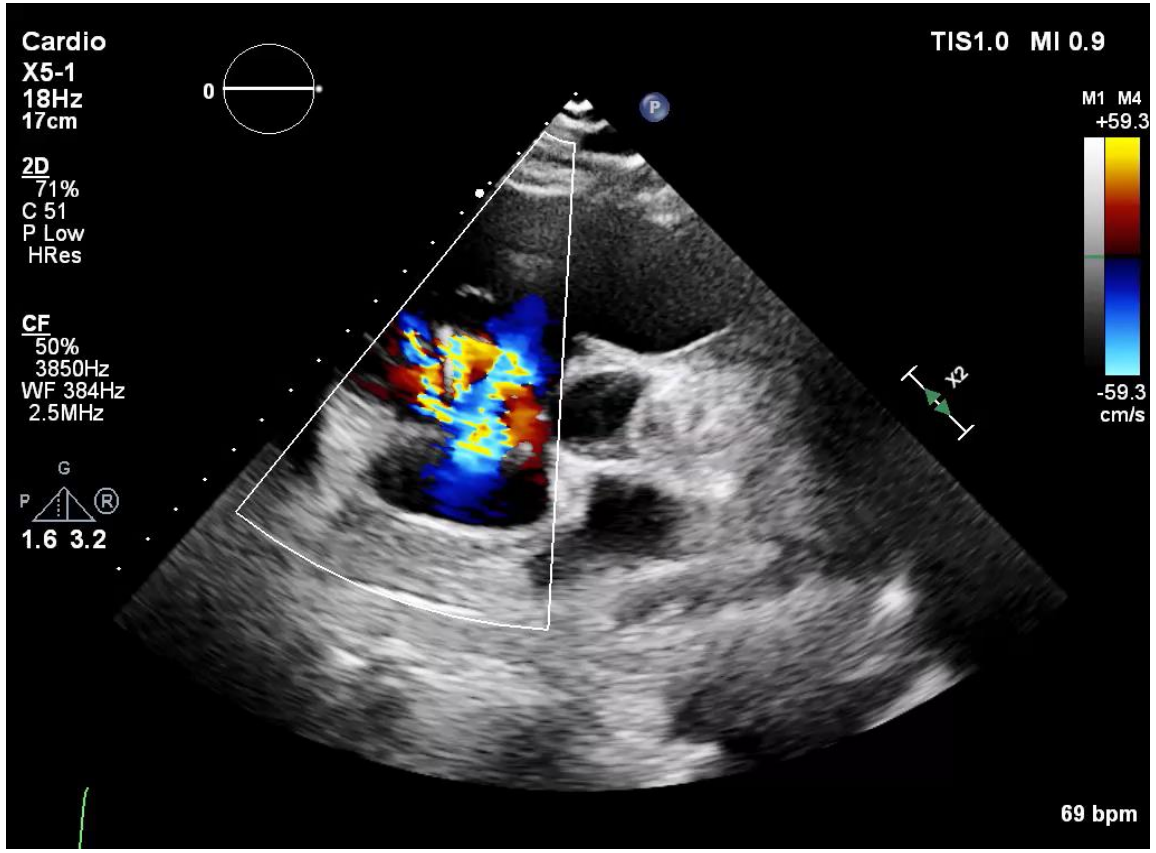

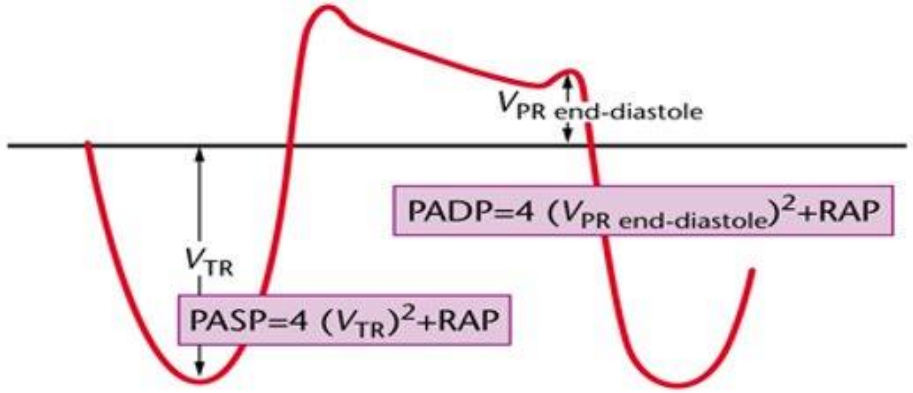

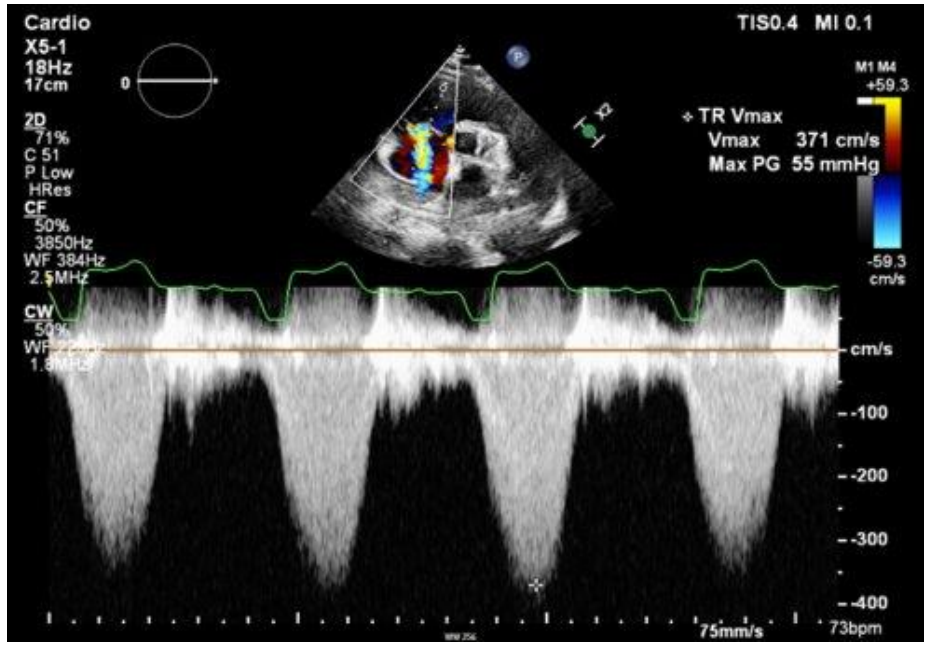

Pulmonale hypertensie: echocardiografie meer dan TRV

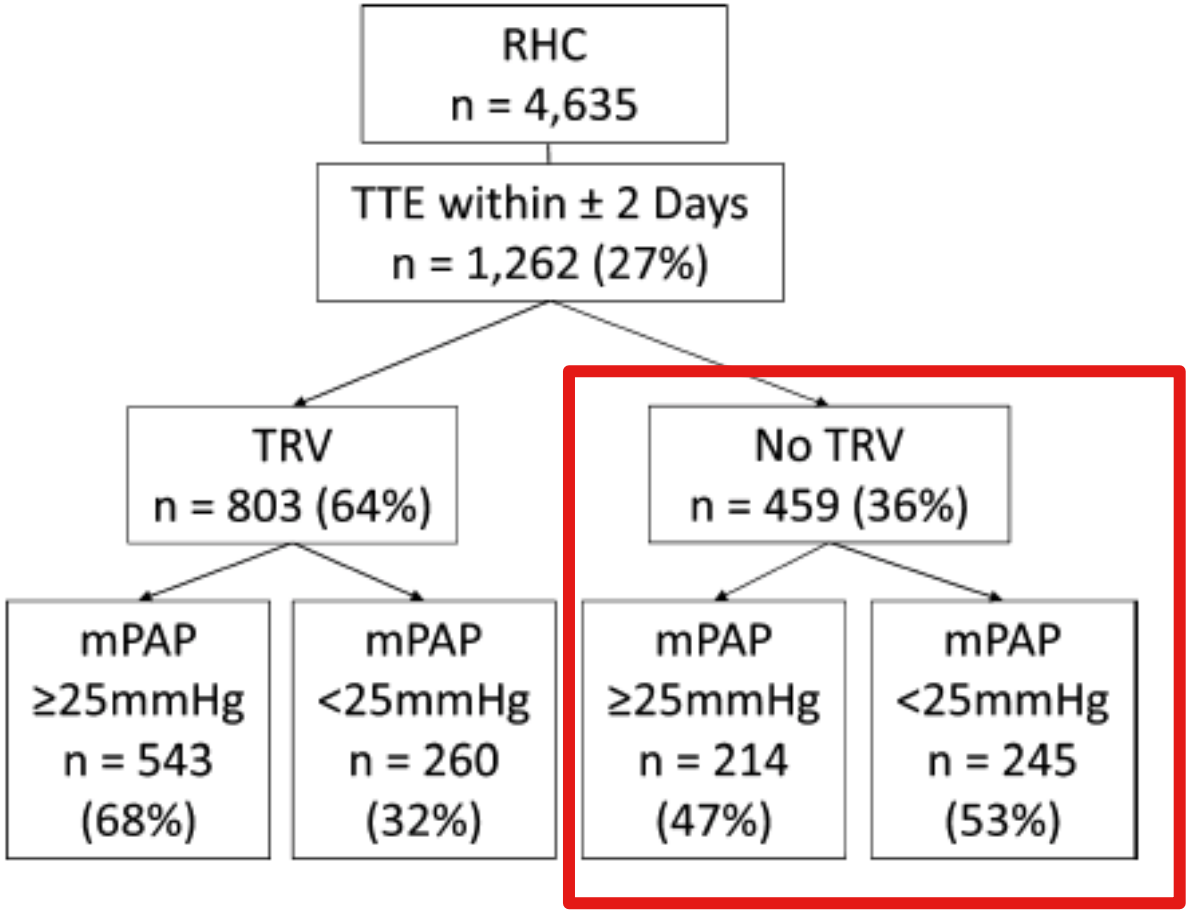



O'Leary et al. JAHA 2018
Venkateshvaran et al.Int. J of CV Imaging 2021

UMC Utrecht

ST ANTONIUS
een santeon ziekenhuis

Pulmonale hypertensie: echocardiografie

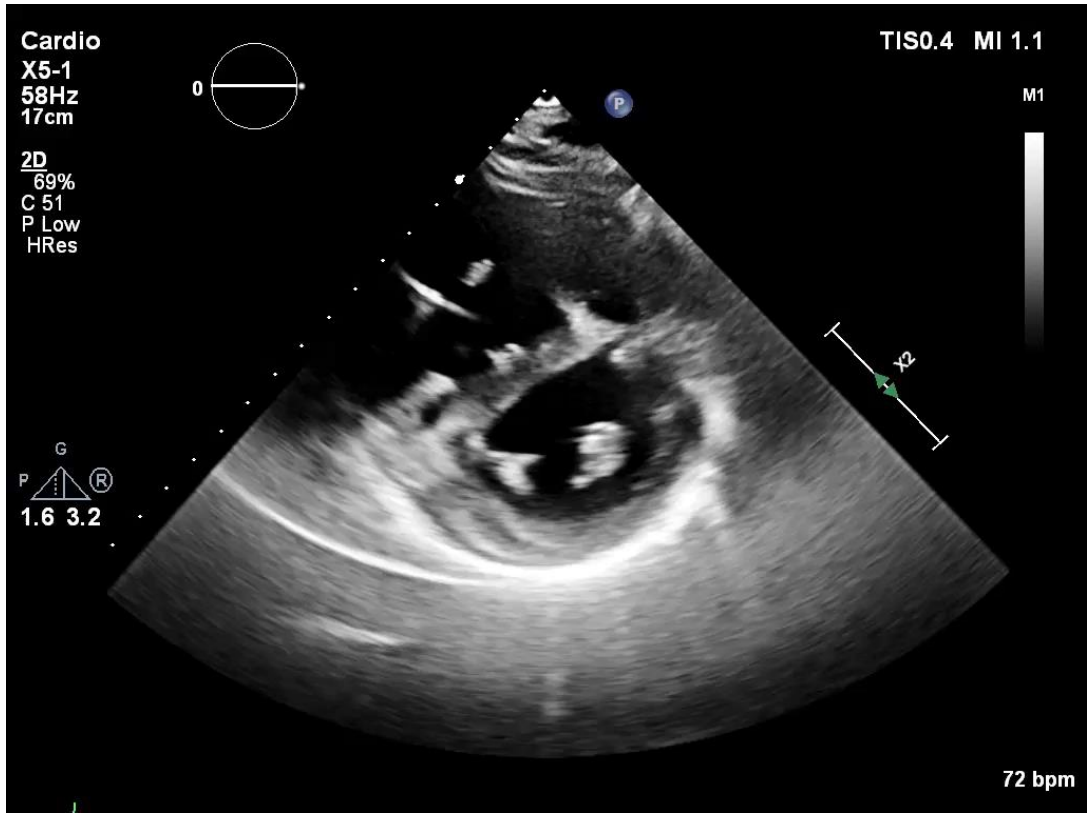

A: The ventricles	B: Pulmonary artery	C: Inferior vena cava and RA
RV/LV basal diameter/ area ratio >1.0	RVOT AT <105 ms and/or mid-systolic notching	IVC diameter >21 mm with decreased inspiratory collapse (<50% with a sniff or <20% with quiet inspiration)
Flattening of the interventricular septum (LVEI >1.1 in systole and/or diastole)	Early diastolic pulmonary regurgitation velocity >2.2 m/s	RA area (end-systole) >18 cm^2
TAPSE/sPAP ratio <0.55 mm/mmHg	PA diameter >AR diameter PA diameter >25 mm	

Humbert et al. ESC/ERS Guidelines for the diagnosis and treatment of PH, EHJ 2022

UMC Utrecht

ST ANTONIUS een santeon ziekenhuis

Pulmonale hypertensie: echocardiografie

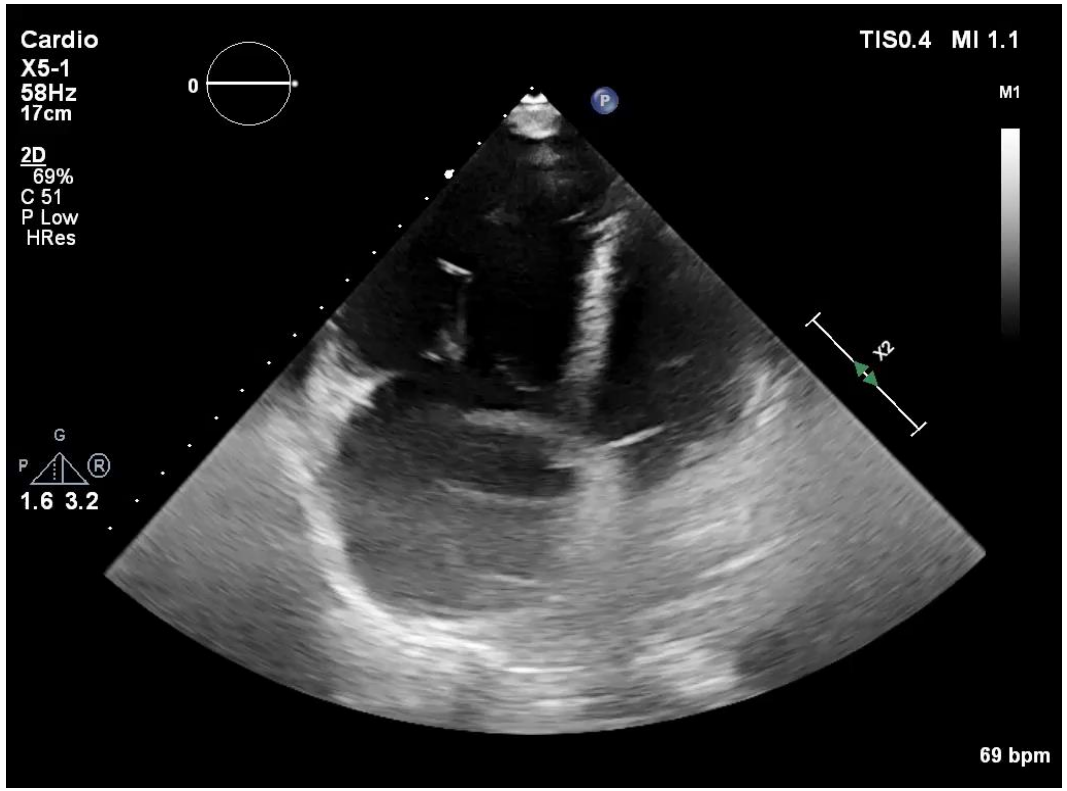

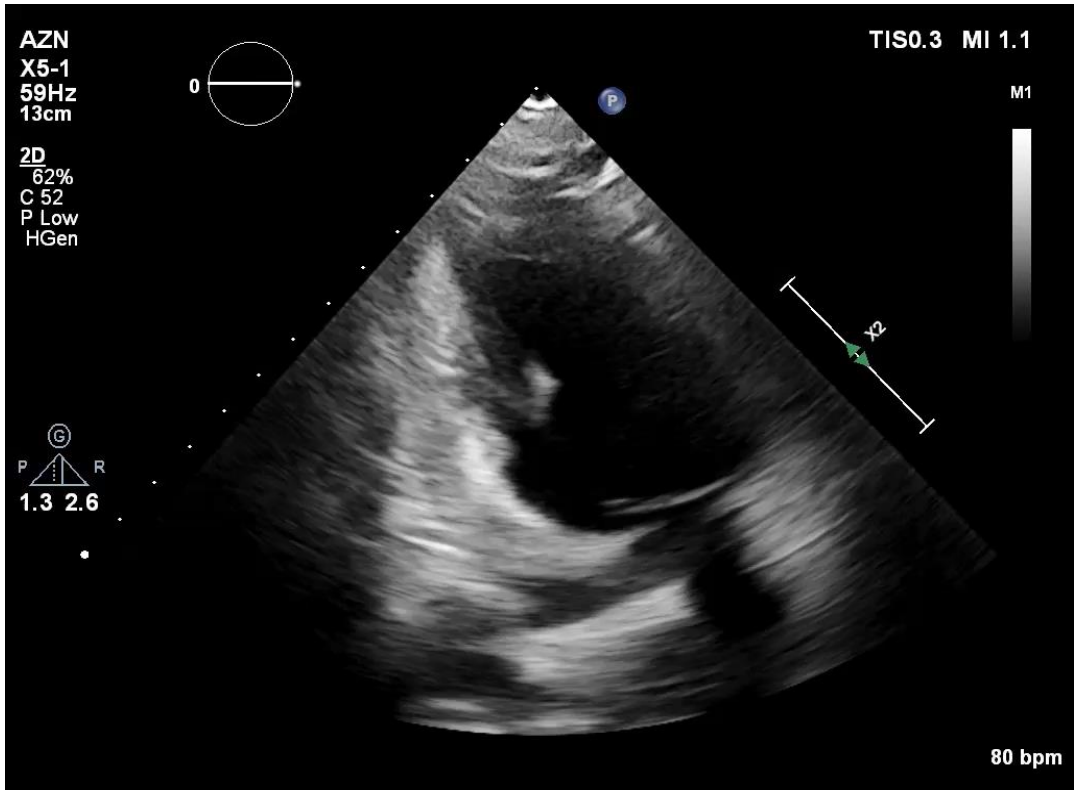

UMC Utrecht

ST ANTONIUS
een santeon ziekenhuis

Pulmonale hypertensie: echocardiografie

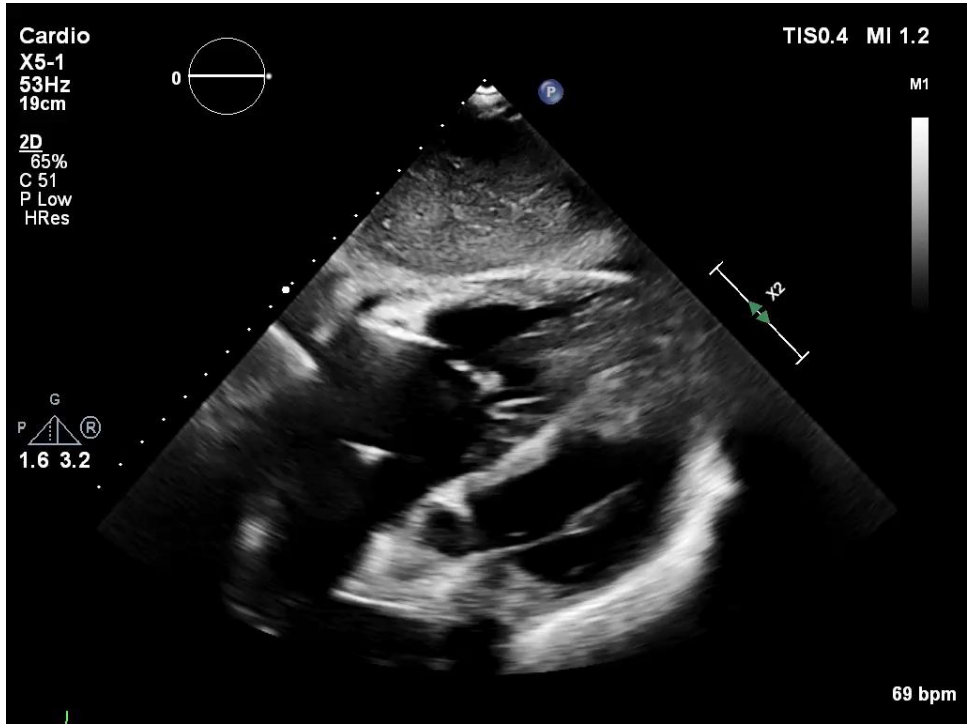

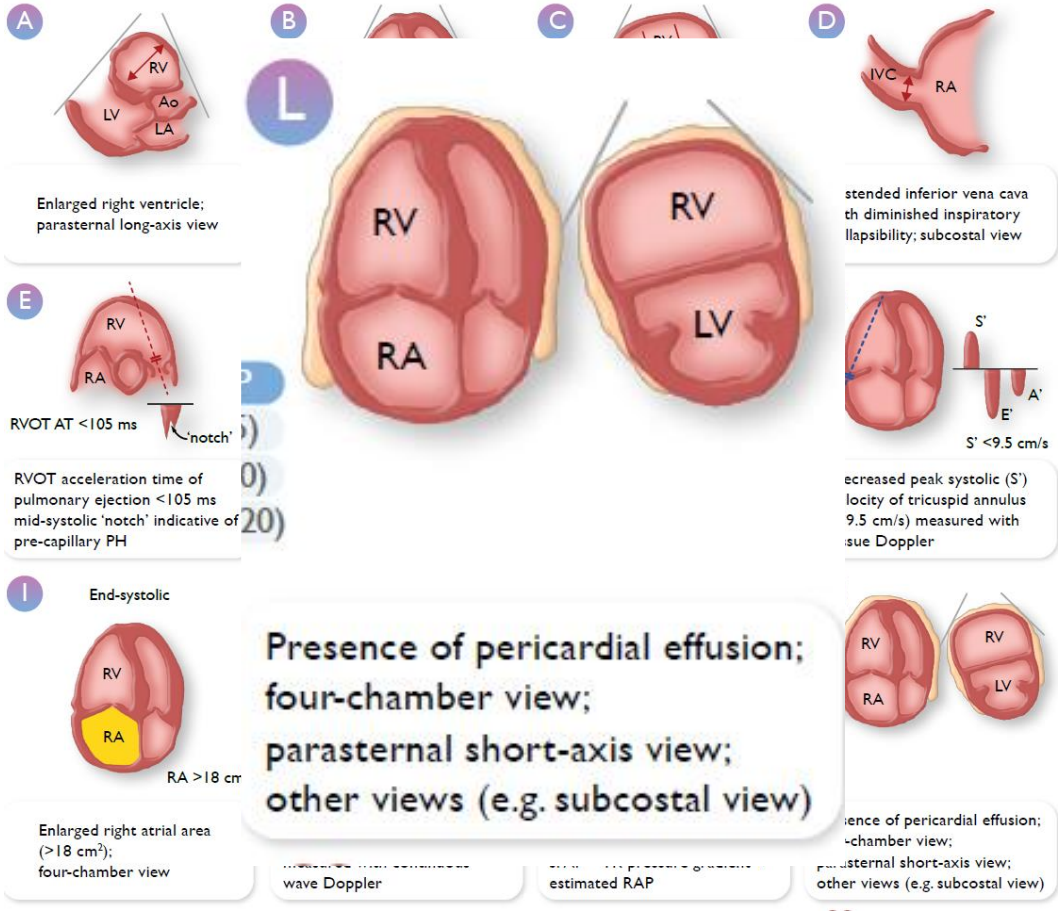

Humbert et al. ESC/ERS Guidelines for the diagnosis and treatment of PH, EHJ 2022

UMC Utrecht

ST ANTONIUS
een santeon ziekenhuis

Pulmonale hypertensie: echocardiografie

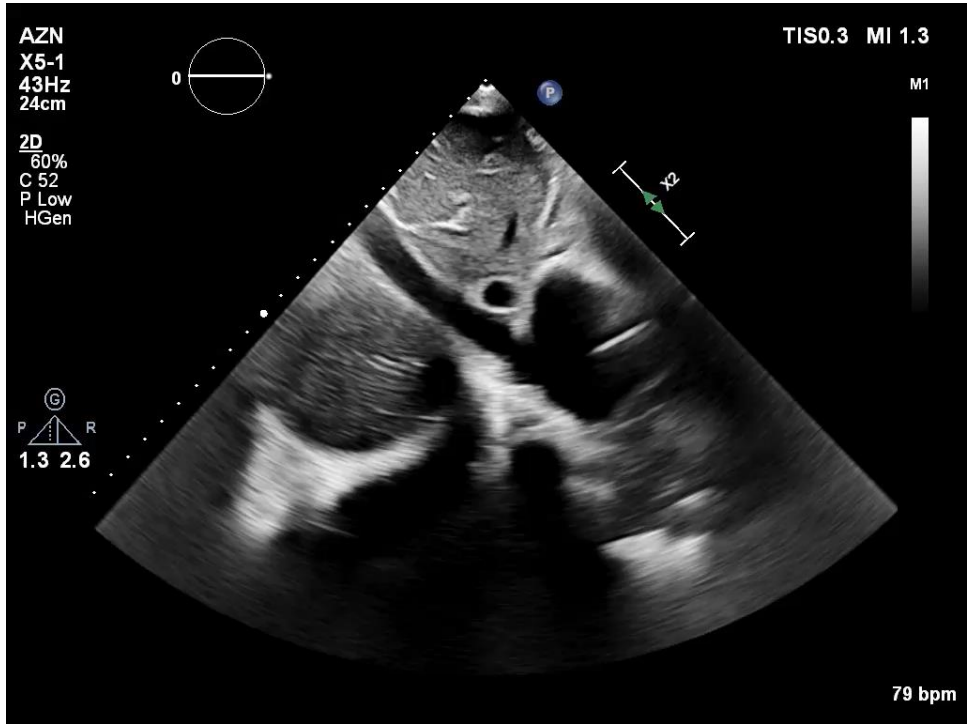

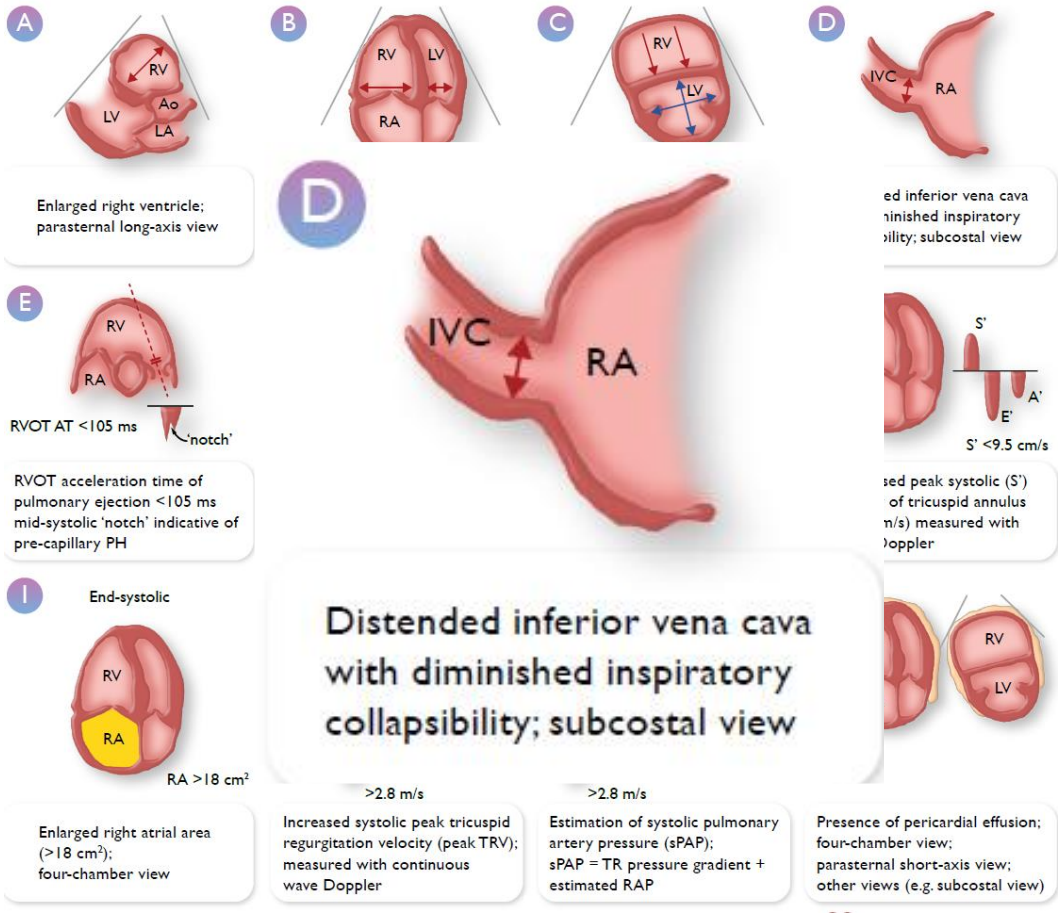

Humbert et al. ESC/ERS Guidelines for the diagnosis and treatment of PH, EHJ 2022

UMC Utrecht

ST ANTONIUS
een santeon ziekenhuis

Pulmonale Hypertensie: echocardiografie

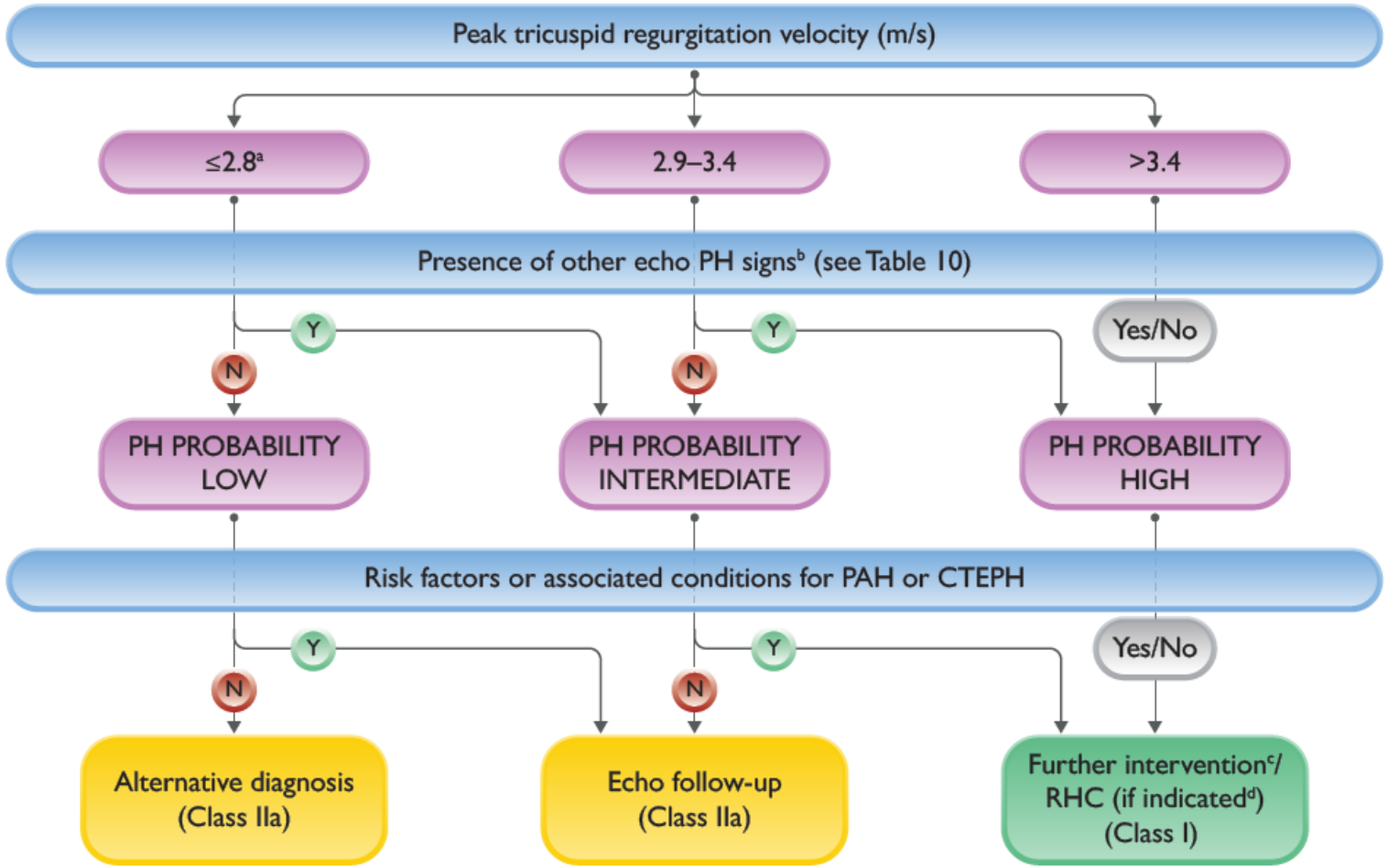

Humbert et al. ESC/ERS Guidelines for the diagnosis and treatment of PH, EHJ 2022

UMC Utrecht

ST ANTONIUS een santeon ziekenhuis

Pulmonale hypertensie: diagnostiek

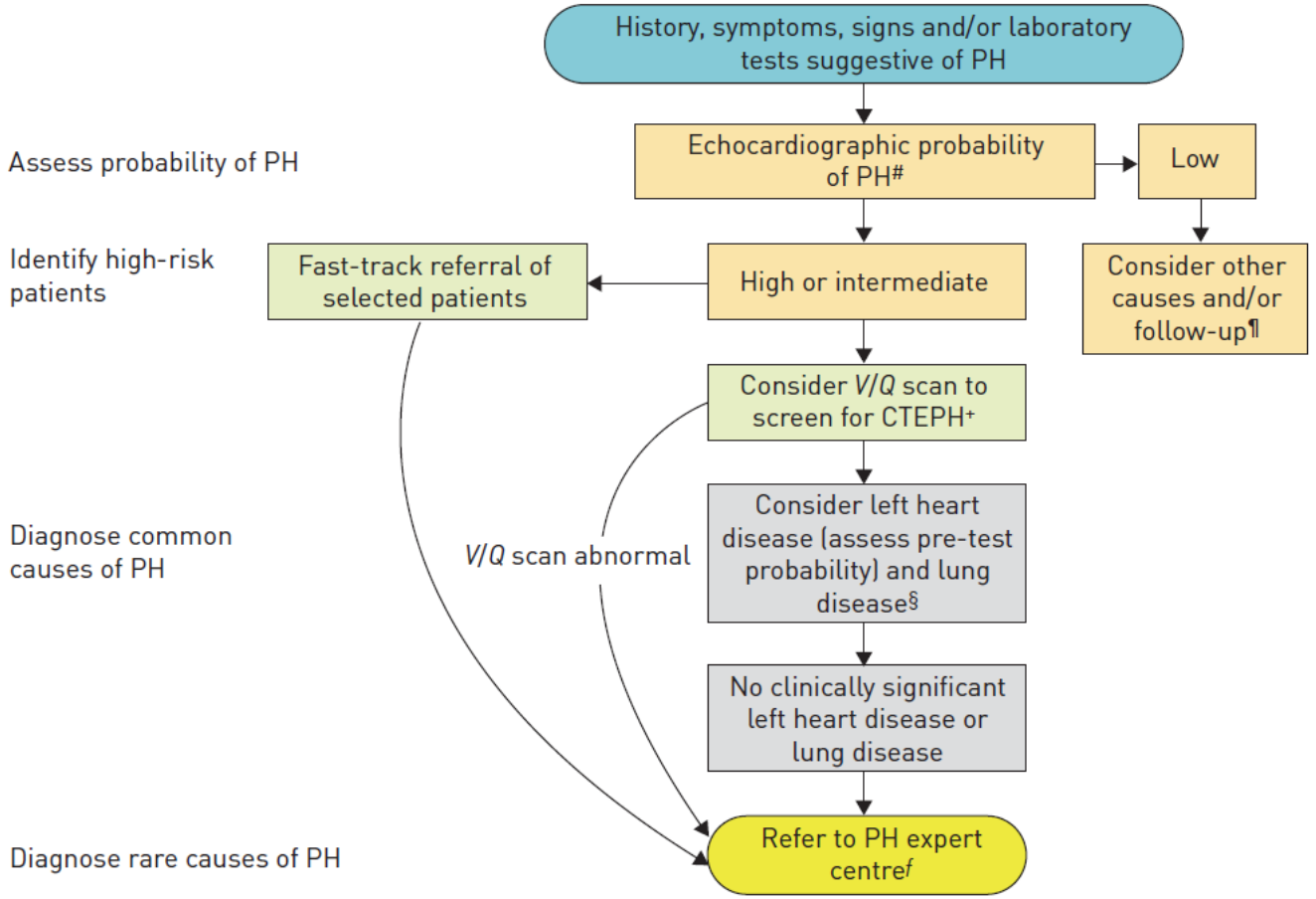

ESC/ERS Guidelines Pulmonary hypertension. EHJ 2015
Frost et al. ERJ 2019

UMC Utrecht

ST ANTONIUS een santeon ziekenhuis

Pulmonale hypertensie: diagnostiek

Aanvullend onderzoek:

- Kwaliteit van leven
- Laboratorium
- Longfunctie
- 6-MWT
- V/Q scan
- CT-thorax
- Echo abdomen
- (MRI hart)

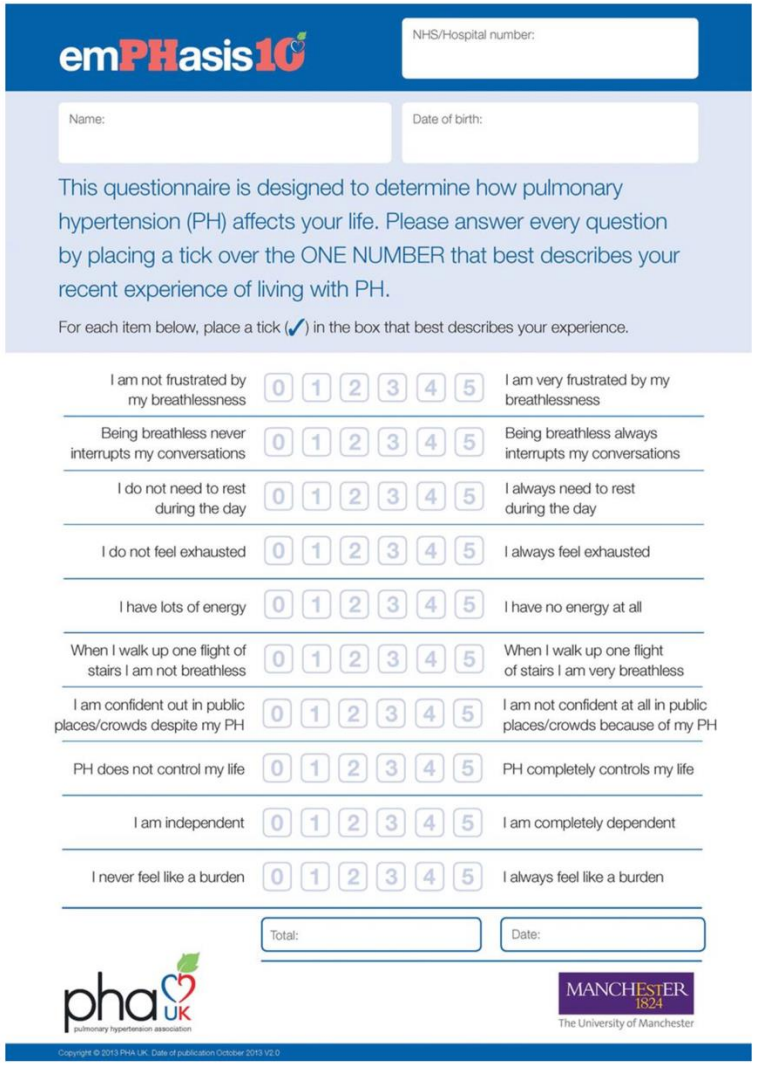

emPHasis10

NHS/Hospital number:

Name:

Date of birth:

This questionnaire is designed to determine how pulmonary hypertension (PH) affects your life. Please answer every question by placing a tick over the ONE NUMBER that best describes your recent experience of living with PH.

For each item below, place a tick (✓) in the box that best describes your experience.

I am not frustrated by my breathlessness	0 1 2 3 4 5	I am very frustrated by my breathlessness
Being breathless never interrupts my conversations	0 1 2 3 4 5	Being breathless always interrupts my conversations
I do not need to rest during the day	0 1 2 3 4 5	I always need to rest during the day
I do not feel exhausted	0 1 2 3 4 5	I always feel exhausted
I have lots of energy	0 1 2 3 4 5	I have no energy at all
When I walk up one flight of stairs I am not breathless	0 1 2 3 4 5	When I walk up one flight of stairs I am very breathless
I am confident out in public places/crowds despite my PH	0 1 2 3 4 5	I am not confident at all in public places/crowds because of my PH
PH does not control my life	0 1 2 3 4 5	PH completely controls my life
I am independent	0 1 2 3 4 5	I am completely dependent
I never feel like a burden	0 1 2 3 4 5	I always feel like a burden

Total: Date:

pha UK pulmonary hypertension association

MANCHESTER 1824 The University of Manchester

Copyright © 2013 PHA UK. Date of publication October 2013 V2.0





UMC Utrecht

ST ANTONIUS een santeon ziekenhuis

ESC/ERS Guidelines PH, EHJ 2022

Pulmonale hypertensie: 6-MWT

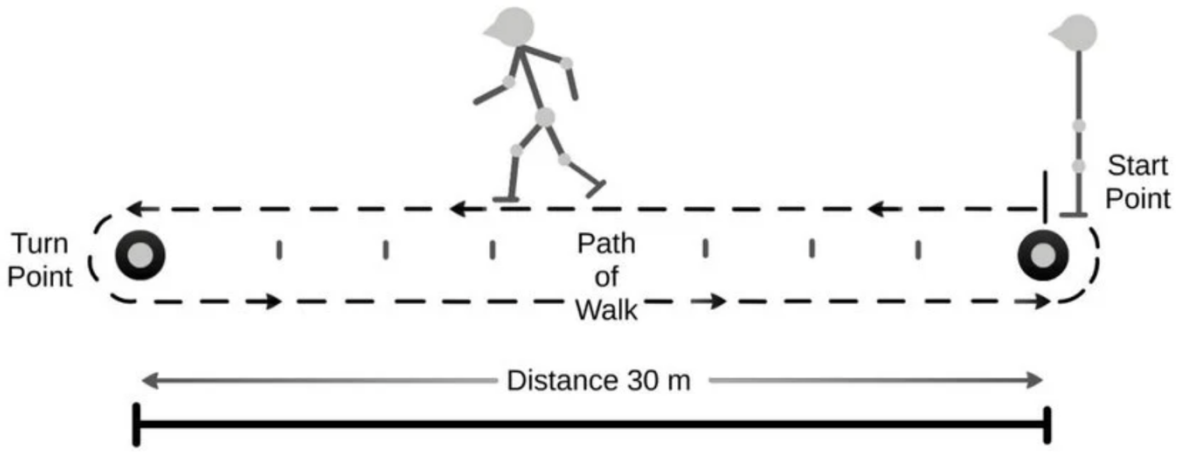

6 Minutes WalkTest		
Normal Range of Scores		
Age	Distance covered by Women in meters	Distance covered by Men In meters
60 - 64	498- 603	558 - 673
65 - 79	457 - 580	512 - 640
70 - 74	439 - 571	498 - 622
75 - 79	398- 535	430 - 585
80 - 84	352 - 454	407 - 553
85 - 90	311 - 466	347 - 521

UMC Utrecht

ST ANTONIUS
een santeon ziekenhuis

Pulmonale hypertensie: ventilatie - perfusiescan

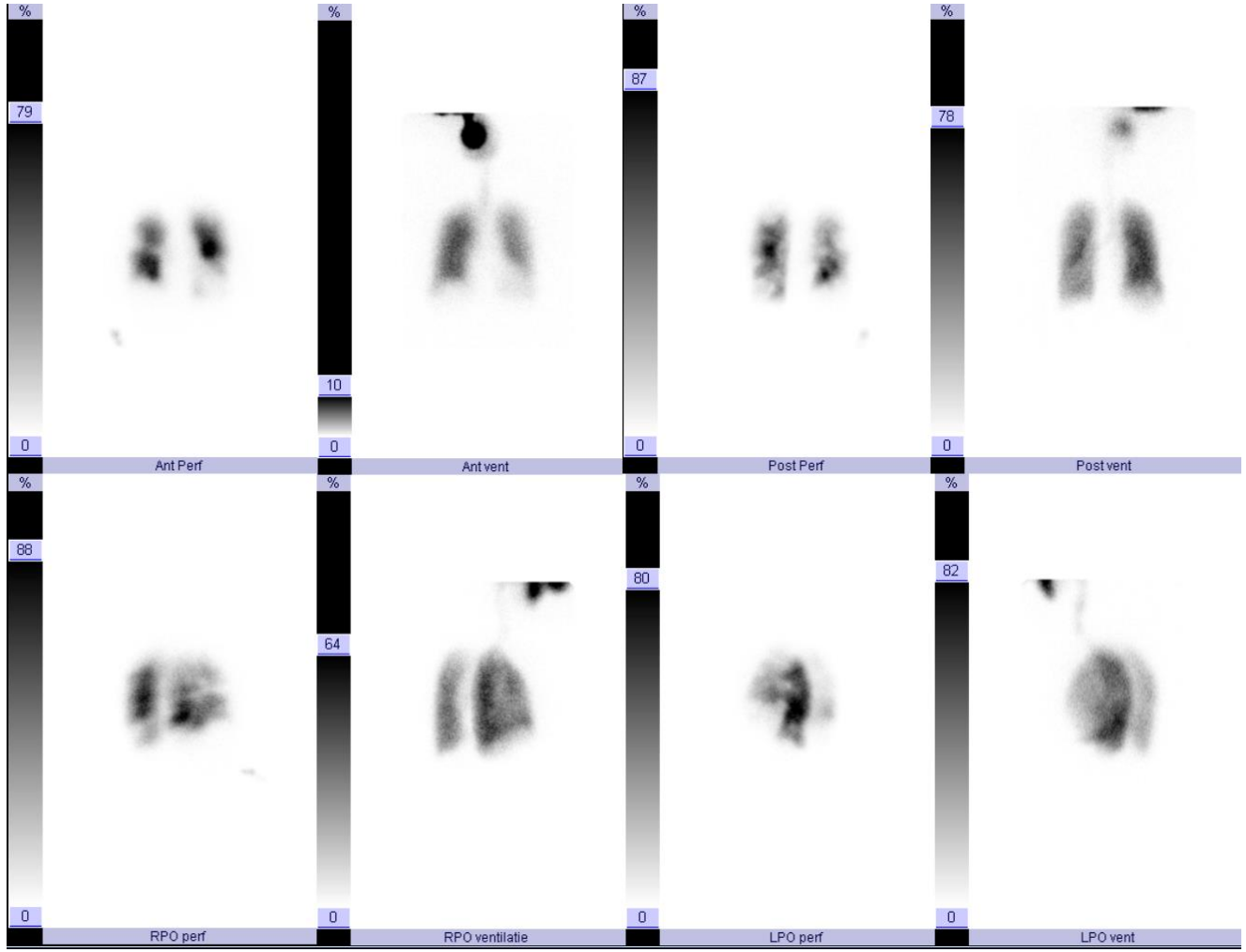

UMC Utrecht

ST ANTONIUS
een santeon ziekenhuis

Pulmonale hypertensie: CT thorax

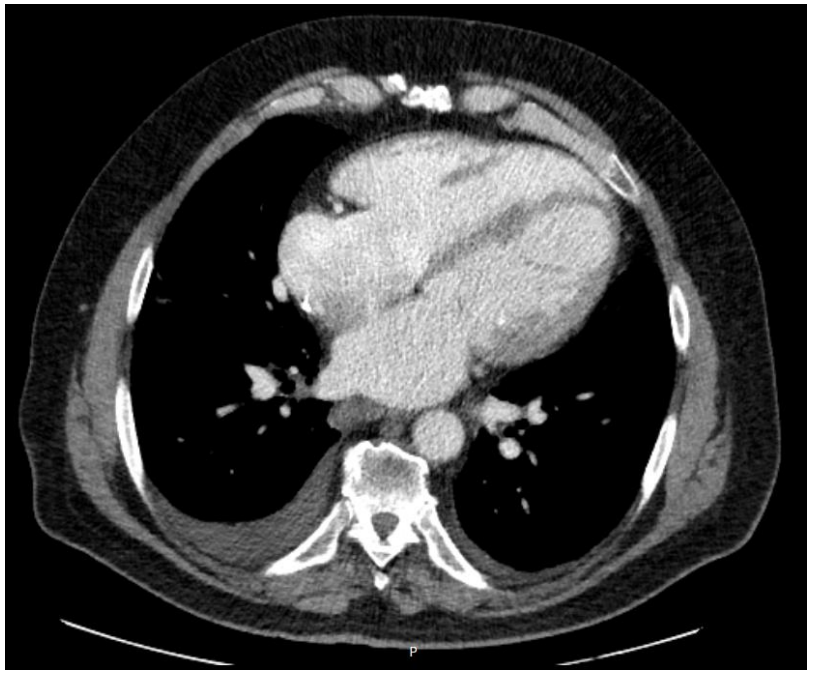

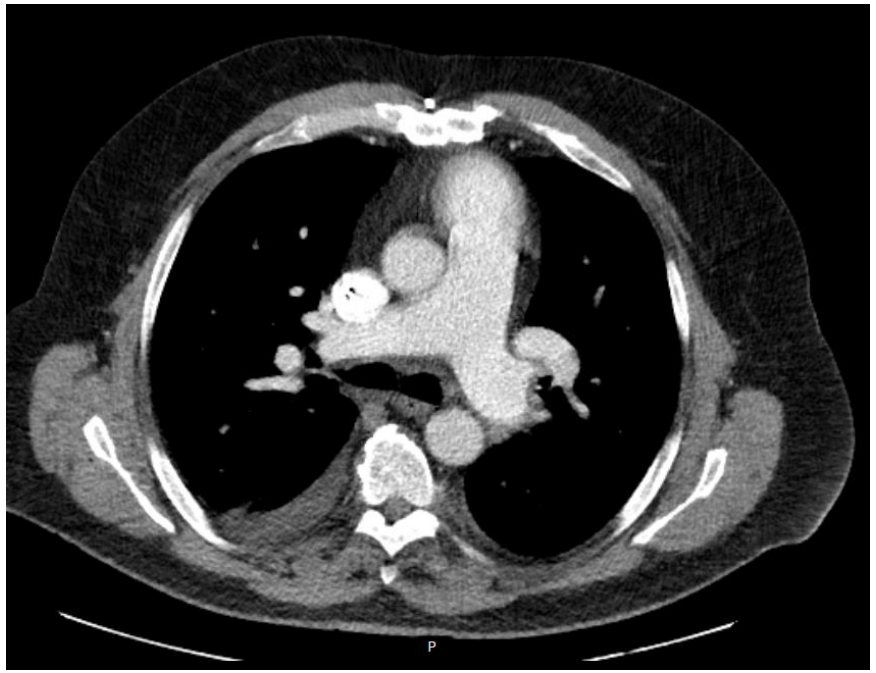

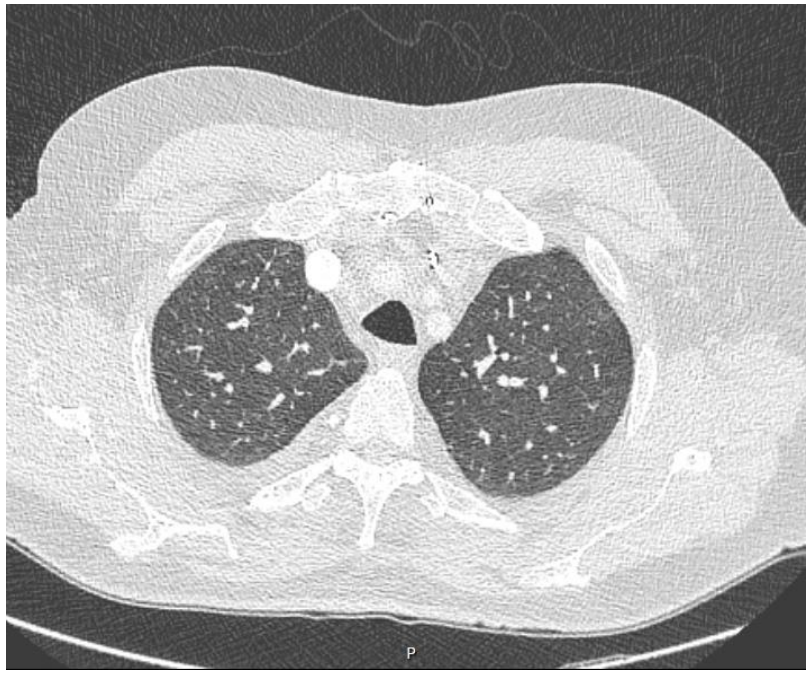

UMC Utrecht

ST ANTONIUS
een santeon ziekenhuis

Pulmonale hypertensie: Re katheterisatie

GOUD STANDAARD

- Mortaliteit 0.06%
- Morbiditeit 1.1%

VOLLEDIG onderzoek!



ESC/ERS Guidelines PH, EHJ 2022

Right heart catheterization

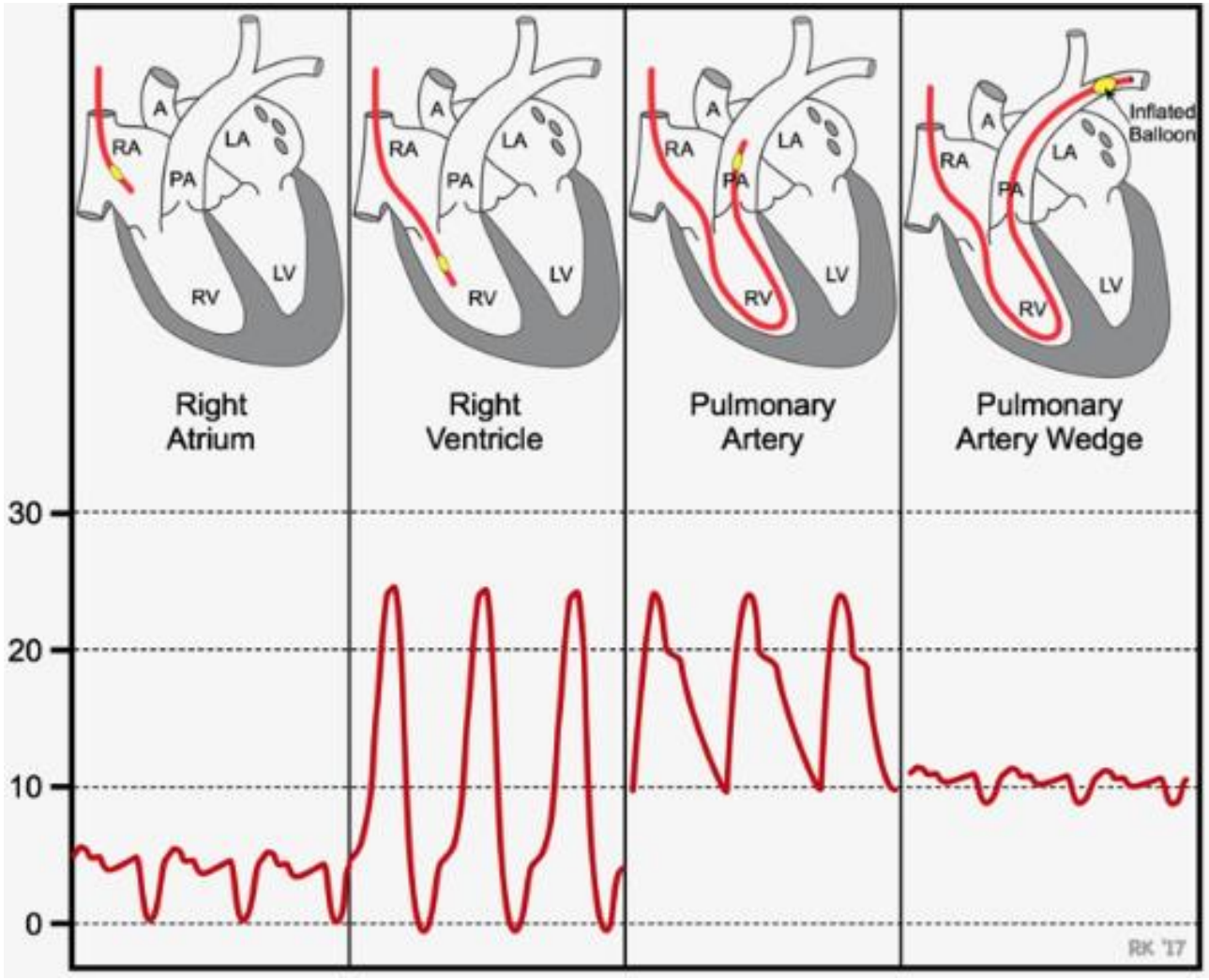

Pulmonale hypertensie: Re katheterisatie

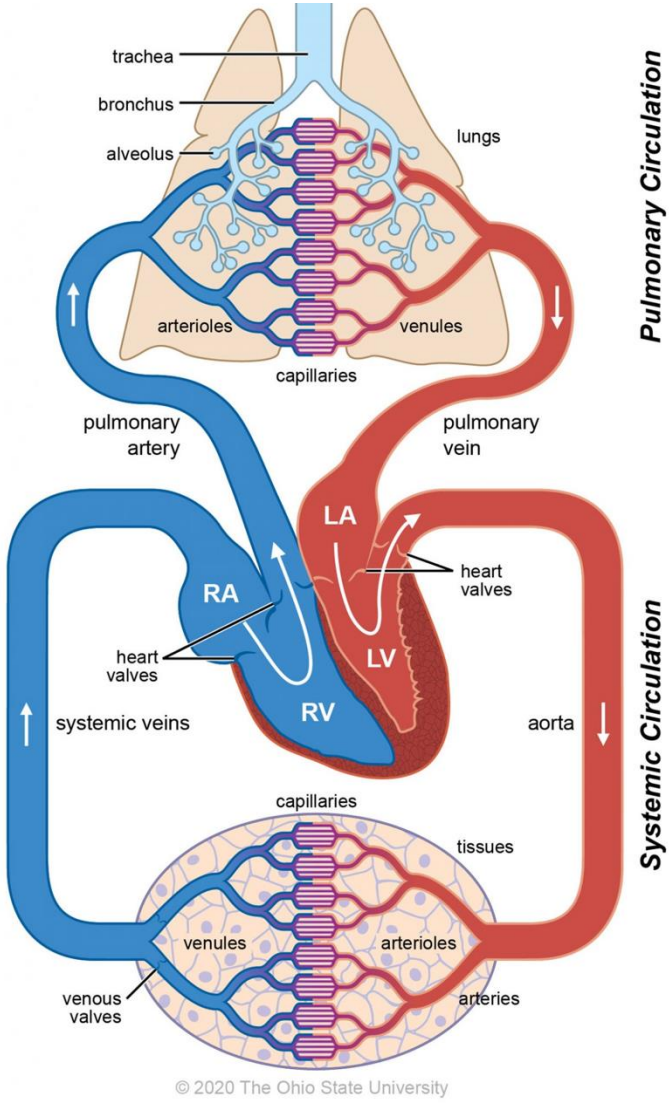

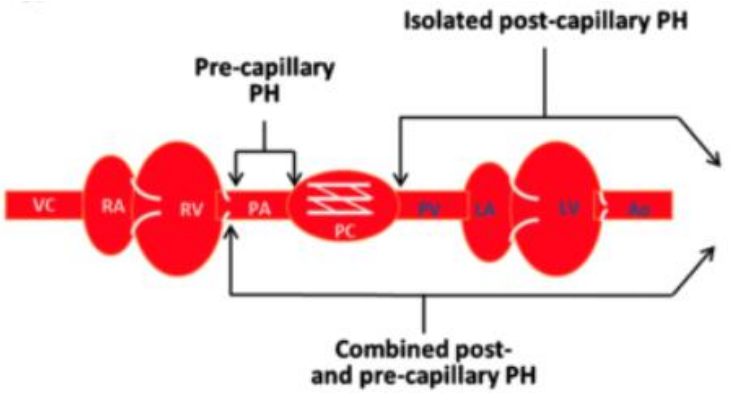

UMC Utrecht

ST ANTONIUS
een santeon ziekenhuis

Pulmonale hypertensie: definitie drukken

Definitie	Hemodynamiek
Pulmonale hypertensie	mPAP > 20 mmHg
Pre-capillaire PH	PAWP ≤ 15 mmHg en PVR > 2 WU
Geïsoleerde post-capillaire PH (IpcPH)	PAWP > 15 mmHg en PVR ≤ 2 WU
Gecombineerde post- en pre-capillaire PH (CpcPH)	PAWP > 15 mmHg en PVR > 2 WU
Niet classificeerbaar*	PAWP ≤ 15 mmHg en PVR ≤ 2 WU
Inspanningsgebonden PH	mPAP / CO helling > 3 mmHg/L/min

* Meestal bij hoge CO door: CHD, lever, schildklier

ESC/ERS Guidelines PH, EHJ 2022

UMC Utrecht

ST ANTONIUS een santeon ziekenhuis

Pulmonale hypertensie: multidisciplinaire team

Universitair Medisch Centrum Groningen

ZIEKENHUIS ST ANTONIUS

Erasmus MC



Amsterdam UMC
University Medical Centers

Radboudumc

Maastricht UMC+

ST ANTONIUS
een santeon ziekenhuis

Pulmonale hypertensie: classificatie

1. PAH
Idiopathic
- (Non) Responders

Heritable
Drug – Toxin induced
Associated with
- CTD
- HIV
- Portal hypertension
- CHD
- Schistosomiasis

Long-term responder Ca-blocker
PVOD – PCH
Persistent PH of newborn

2. Left heart disease
HFpEF
HFrEF and HFmrEF
Valvular disease
Congenital / acquired cardiovascular conditions

3. Lung disease and/or hypoxia
Obstructive LD
Restrictive LD
Mixed restrictive/obstructive LD
Hypoventilation syndromes
Hypoxia without LD
Developmental lung disorder

4. Pulmonary artery obstruction
CTEPH
Other PA obstructions

5. Unclear and/or multifactorial
Haematological disorders
Systemic or metabolic disorders
Chronic renal failure
Others

ESC/ERS Guidelines PH, EHJ 2022

UMC Utrecht

ST ANTONIUS een santeon ziekenhuis

Casus, man 79 jaar

Voorgeschiedenis:

2001: melanoom excisie li knie

2007: atriumfibrilleren

2007: thrombopenie e.c.i.

Aortaklepstenose

2009: aortaklepvervanging bioprothese 25 mm, ritmechirurgie

2015-11: decompensatio cordis bij rechterventrikelfalen

2015-12: hartkatheterisatie toonde geen coronairlijden

2016: recidief atriumfibrilleren

2016-02: COPD Gold II

VRAAG 1

Als er pulmonale hypertensie aanwezig zou zijn. Wat is dan de meest waarschijnlijke classificatie?

A. WHO groep 4

B. WHO groep 1

C. WHO groep 2

D. WHO groep 3



UMC Utrecht

ST ANTONIUS een santeon ziekenhuis

Casus, man 79 jaar

Medicatie:

Bumetanide 2 mg 2dd1, Metoprolol 25 mg 1dd1, Spironolacton 25 mg 1dd1, Apixaban 5 mg 2dd1

Anamnese:

Dyspnoe d'effort, gewicht 4 kg toegenomen, NYHA 2-3

Klinisch onderzoek:

HF 70/min, irregulair; Bloeddruk 110/70 mmHg; Gewicht 114 kg; BMI 36.0 kg/m2; saturatie 94%

Abdomen bol en opgezet, fors oedeem onderste ledematen

Casus, man 79 jaar

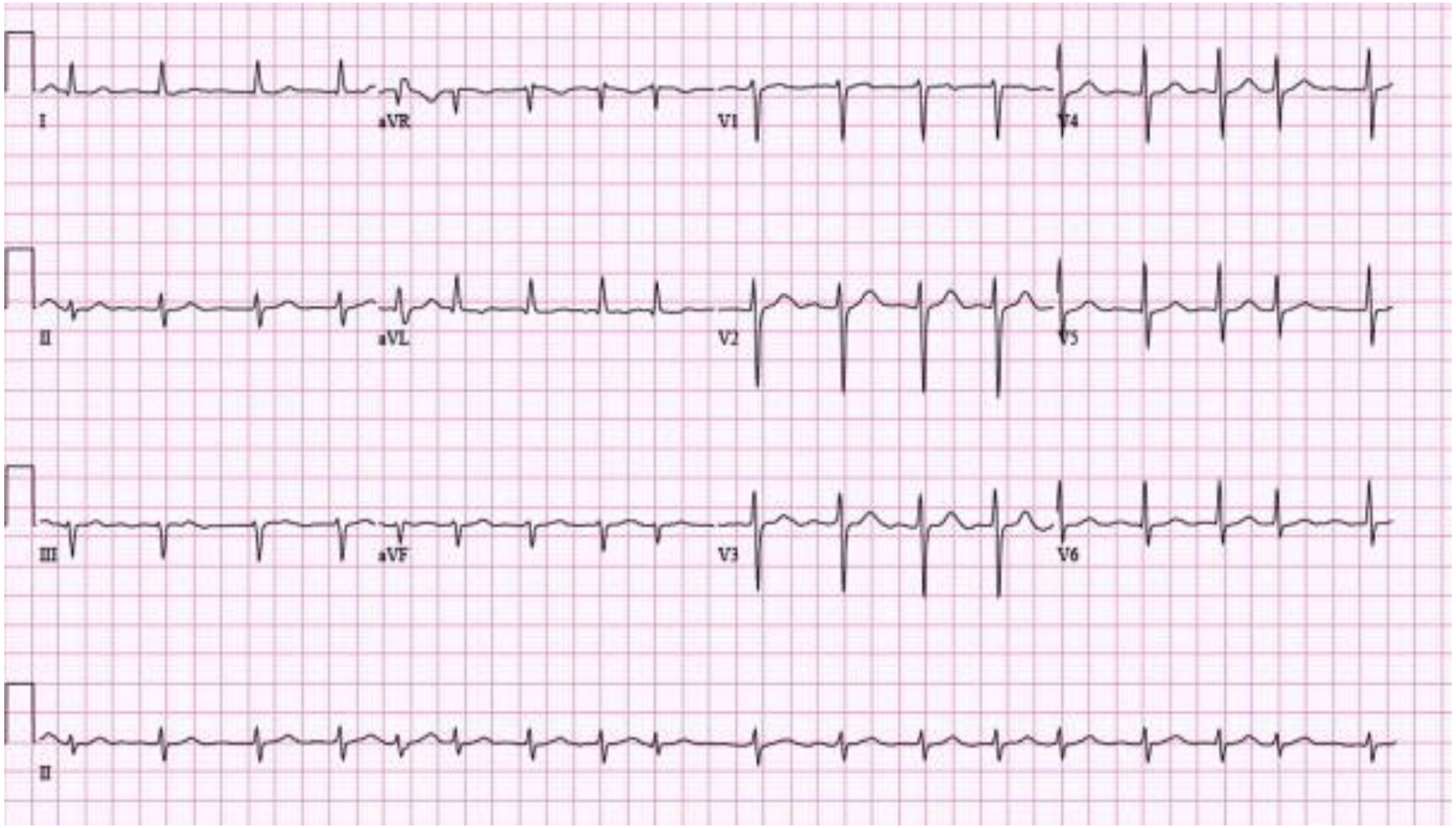

UMC Utrecht

ST ANTONIUS
een santeon ziekenhuis

Casus, man 79 jaar

ECG:

Atriumfibrilleren met ventr. freq. 100/min, QRSd 0.12 sec, normale repolarisatie

X-thorax:

Pleuravocht m.n. re bij overvulling, geen aanwijzingen infiltraat, cor-thorax ratio > 0.5

Laboratorium:

Hb 6.4 mmol/l, GFR 39 ml/min, BNP niet bepaald



UMC Utrecht

ST ANTONIUS
een santeon ziekenhuis

VRAAG 2

Wat is uw volgende diagnostische stap?

A. Echocardiografie

B. CT thorax

C. V/Q scan

D. Iets anders



UMC Utrecht

ST ANTONIUS
een santeon ziekenhuis

Casus, man 79 jaar

Echocardiografie na ontwateren:

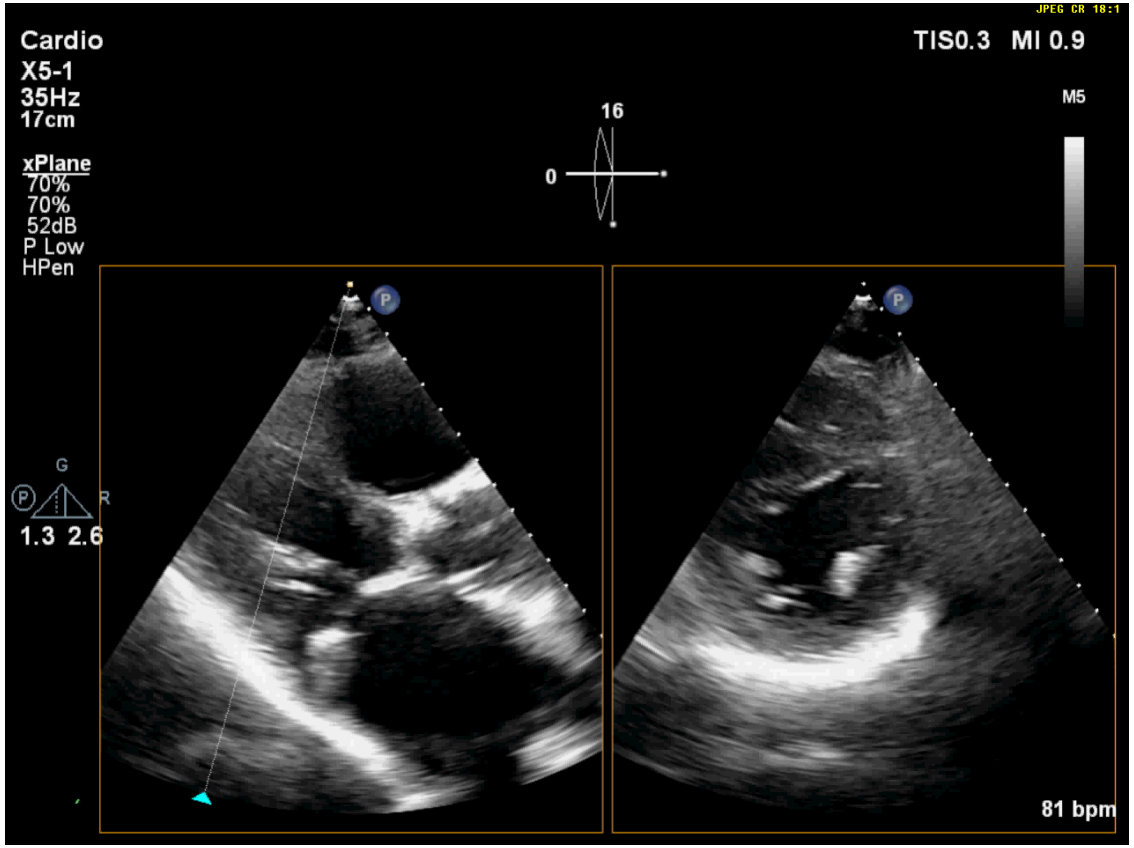

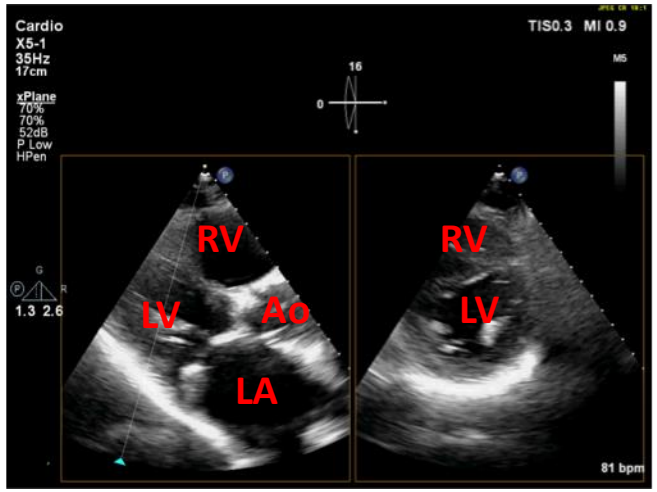

UMC Utrecht

ST ANTONIUS
een santeon ziekenhuis

Casus, man 79 jaar

Echocardiografie:

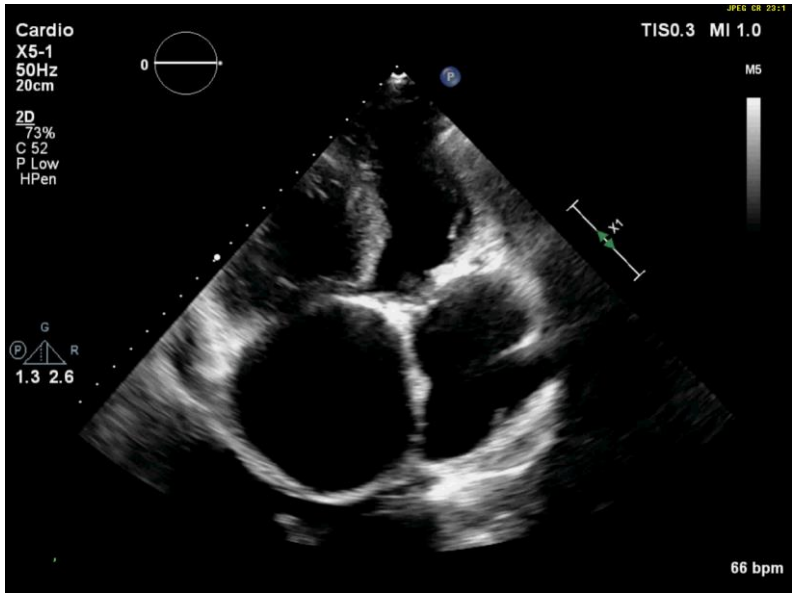

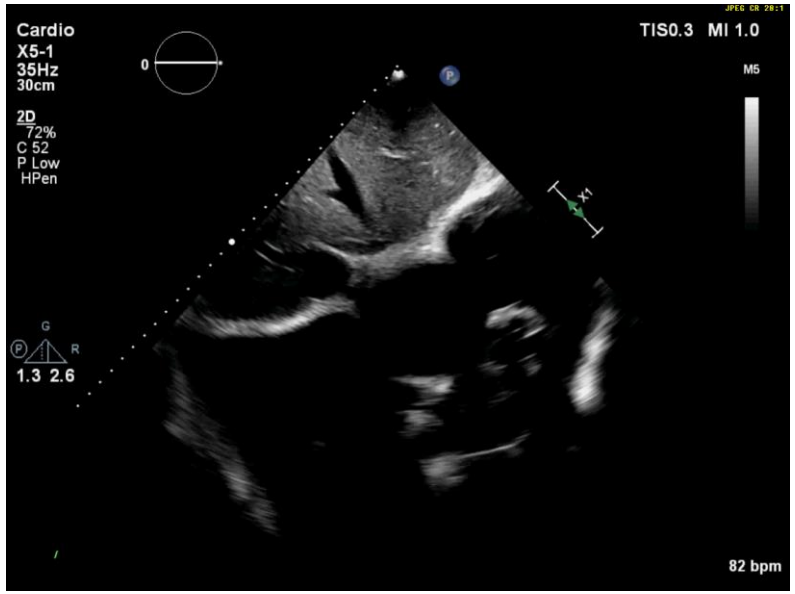

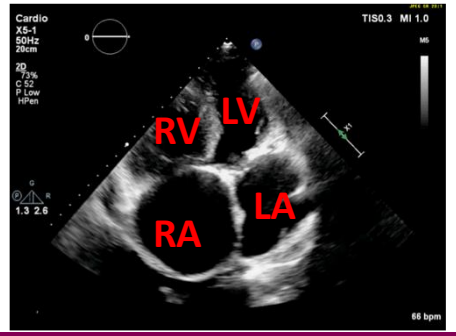

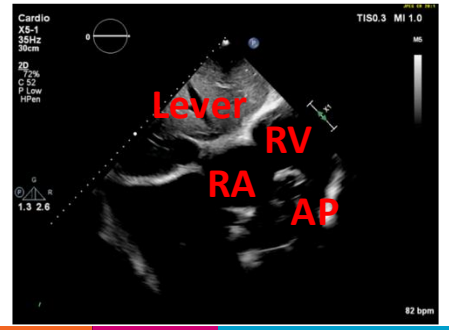

ST ANTONIUS
een santeon ziekenhuis

Casus, man 79 jaar

Echocardiografie:

LV normale syst. functie, gestoorde diastolische functie.

RV gedilateerd, hypertroof en licht verminderde syst. functie

Atria gedilateerd RA > LA

AoV, goede functie bioprothese, geen stenose

MV, calcificatie annulus, lichte insuff. geen stenose

TV, lichte insuff, TRV 3.6 m/sec, RVSP 51 mmHg + CVD (VCI licht gedilateerd, 10 mmHg)

PV, geen stenose. Geen pericardvocht

Cardiale afkortingen:
LV en RV: linker- en rechterventrikel
LA en RA: linker- en rechteratrium
AoV: aortaklep
MV, TV en PV: mitralis-, tricuspidalis- en pulmonalisklep
TRV: tricuspid regurgitation velocity
RVSP: RV systolic pressure
CVD: centraal veneuze druk
VCI: vena cava inferior

VRAAG 3

Wat is de waarschijnlijkheid op aanwezigheid van pulmonale hypertensie op basis van de echocardiografie?

A. Lage waarschijnlijkheid PH

B. Intermediaire waarschijnlijkheid PH

C. Hoge waarschijnlijkheid PH



UMC Utrecht

ST ANTONIUS
een santeon ziekenhuis

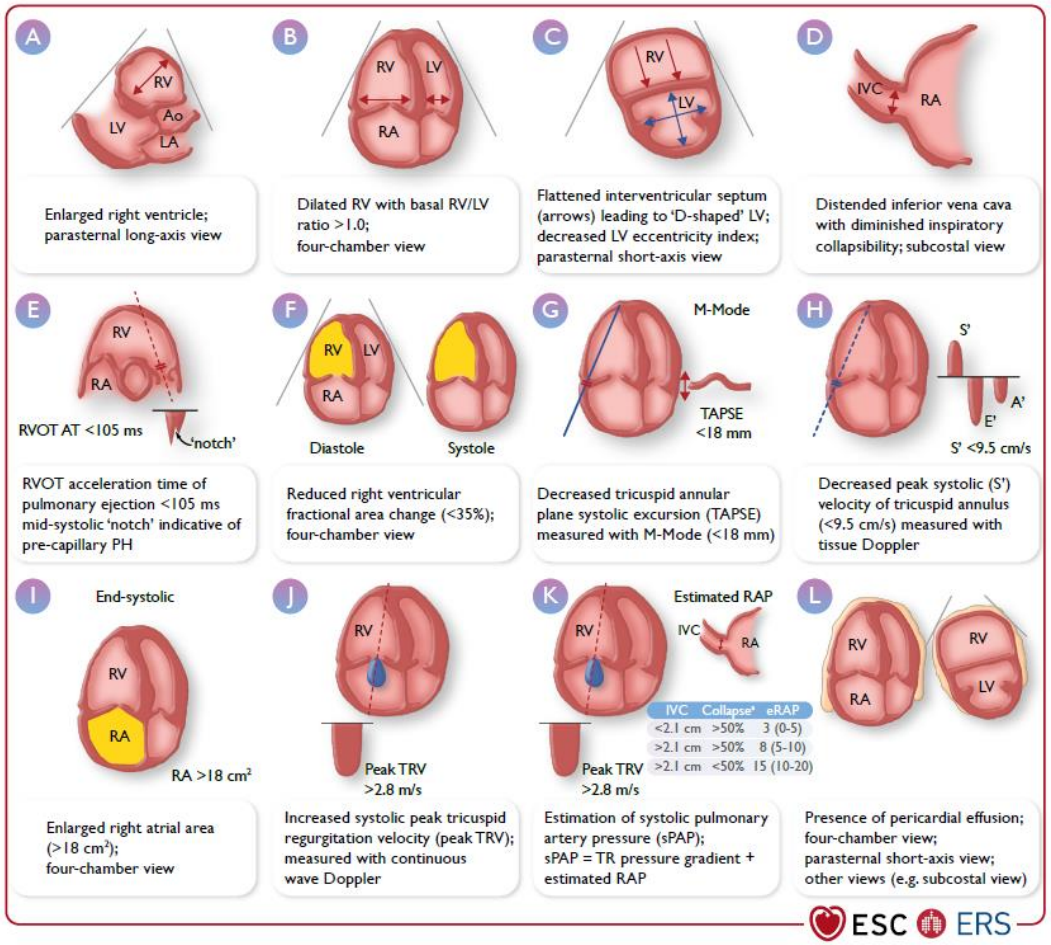

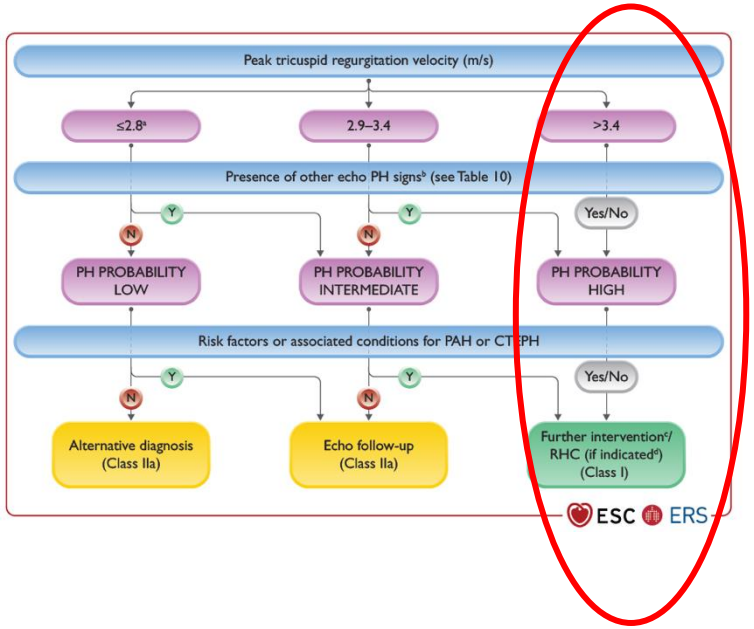

Humbert M, Kovacs G, Hoeper MM, et al. 2022 ESC/ERS Guidelines for the diagnosis and treatment of pulmonary hypertension. *Eur Respir J*. 2022

UMC Utrecht

ST ANTONIUS een santeon ziekenhuis

Casus, man 79 jaar

CTA-thorax:

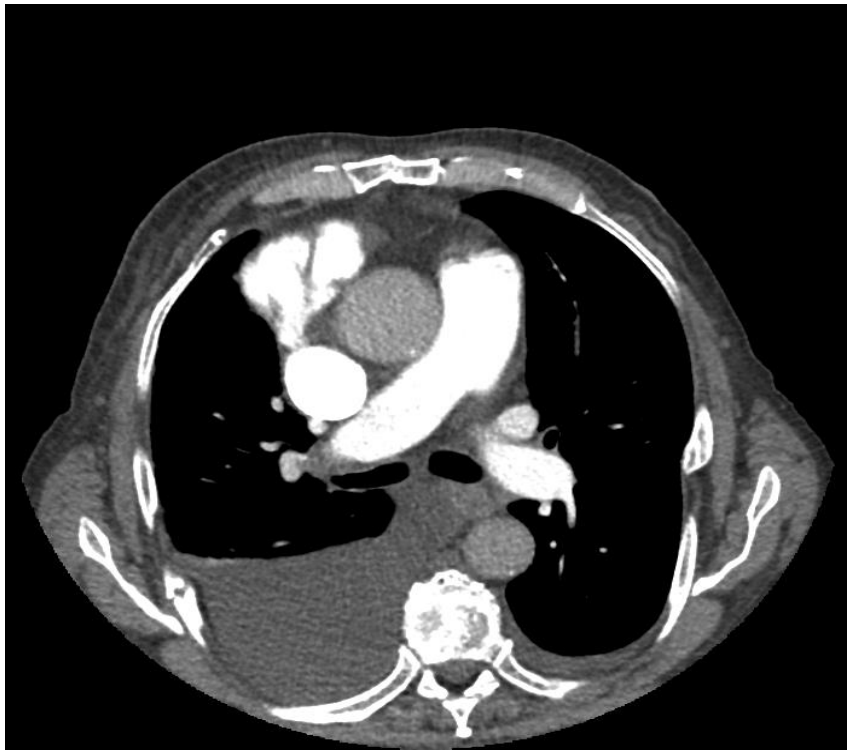



UMC Utrecht

ST ANTONIUS
een santeon ziekenhuis

Casus, man 79 jaar

Longfunctie:

FEV1 0.9 (37%), tiff. 55%, TLC (67%), DLCO 65%

Polygrafie:

AHI 10.0/uur, m.n. hypopneus, saturatiedaling tot 91%

Uw volgende stap?
Wel/geen RHC?

CT-thorax:

Pleuravocht re, fors cor, normaal longparenchym, geen longembolieën

UMC Utrecht

ST ANTONIUS
een santeon ziekenhuis

Casus, man 79 jaar

Rechter hart katheterisatie:

Saturaties:

Ao 94%, RA 71% en AP 69%

RA 14 mmHg

AP (s/d/m) 56/27/36 mmHg

PAWP 21 mmHg

CO 5.1 l/min

PVR 2.9 WU

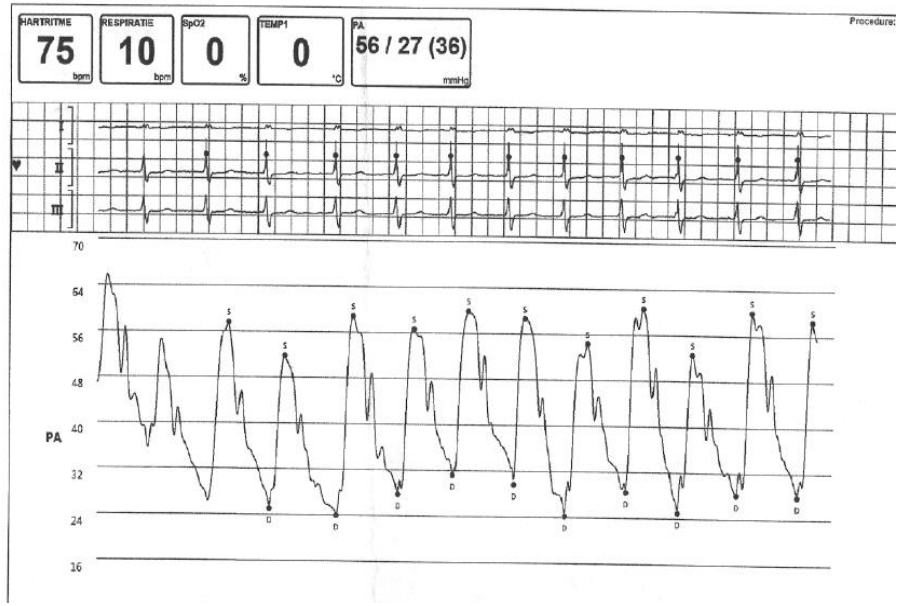

AP curve

Cardiale afkortingen:
Ao: aorta
AP: arteria pulmonalis
PAWP: pulmonary artery wedge pressure
CO: cardiac output
PVR: pulmonary vascular resistance

VRAAG 4

Is er pulmonale hypertensie? En zo ja, welke vorm van pulmonale hypertensie is er dan aanwezig?

A. Nee, geen PH

B. Ja, post-capillaire PH

C. Ja, pre-capillaire PH

D. Ja, combined post- en pre-capillair



UMC Utrecht

ST ANTONIUS
een santeon ziekenhuis

Casus, man 79 jaar

Pulmonale hypertensie bespreking:

Conclusie:

Gecombineerde post- en pre-capillaire pulmonale hypertensie (mean PAP 36 mmHg, PAWP 21 mmHg, PVR 2.9 WU) op basis van hartfalen met een behouden ejectiefractie (HFpEF), gecombineerd met COPD en mild OSAS (niet bijdragend).

Advies:

Geen indicatie PH specifieke therapie, zo mogelijk optimaliseren therapie tav. hartfalen en COPD/OSAS.

Hartfalen met behouden ejectiefractie

Prevalentie Europa: 1-2%

Hartfalen met een behouden ejectiefractie (HFpEF)
Symptomen en tekenen van hartfalen
Linkerventrikelejectiefractie > 50%
1. Verhoogde BNP of NT-proBNP 2. Minstens 1 additioneel kenmerk a. Structurele afwijkingen (LA dilatatie of LV hypertrofie) b. Diastolische dysfunctie bij echocardiografie

Risicofactoren - associatie

Advanced age
Arterial hypertension
Atrial fibrillation
Female gender
Kidney dysfunction
Metabolic syndrome
Obesity
Physical deconditioning
Pulmonary disease (e.g. COPD)
Pulmonary hypertension
Sleep apnoea

ESC Guideline Heart failure, EHJ 2016
Groenewegen et al. Eur J Heart Fail 2020

UMC Utrecht

ST ANTONIUS een santeon ziekenhuis

Diagnostische score

	Clinical Variable	Values	Points
H_2	**H**eavy	Body mass index > 30 kg/m^2	2
	Hypertensive	2 or more antihypertensive medicines	1
F	Atrial **F**ibrillation	Paroxysmal or Persistent	3
P	**P**ulmonary Hypertension	Doppler Echocardiographic estimated Pulmonary Artery Systolic Pressure > 35 mmHg	1
E	**E**lder	Age > 60 years	1
F	**F**illing Pressure	Doppler Echocardiographic E/e' > 9	1
H_2FPEF score			Sum (0-9)



	Functional	Morphological	Biomarker (SR)	Biomarker (AF)
Major	septal e' < 7 cm/s or lateral e' < 10 cm/s or Average E/e' ≥ 15 or TR velocity > 2.8 m/s (PASP > 35 mmHg)	LAVI > 34 ml/m^2 or LVMI ≥ 149/122 g/m^2 (m/w) and RWT > 0,42 #	NT-proBNP > 220 pg/ml or BNP > 80 pg/ml	NT-proBNP > 660 pg/ml or BNP > 240 pg/ml
Minor	Average E/e' 9 -14 or GLS < 16 %	LAVI 29-34 ml/m^2 or LVMI > 115/95 g/m^2 (m/w) or RWT > 0,42 or LV wall thickness ≥ 12 mm	NT-proBNP 125-220 pg/ml or BNP 35-80 pg/ml	NT-proBNP 365-660 pg/ml or BNP 105-240 pg/ml

Major Criteria: 2 points	≥ 5 points: HFpEF
Minor Criteria: 1 point	2-4 points: Diastolic Stress Test or Invasive Haemodynamic Measurements

Reddy et al. Circulation 2018
Pieske et al. Eur J Heart Fail 2020

HFpEF: pathofysiologie

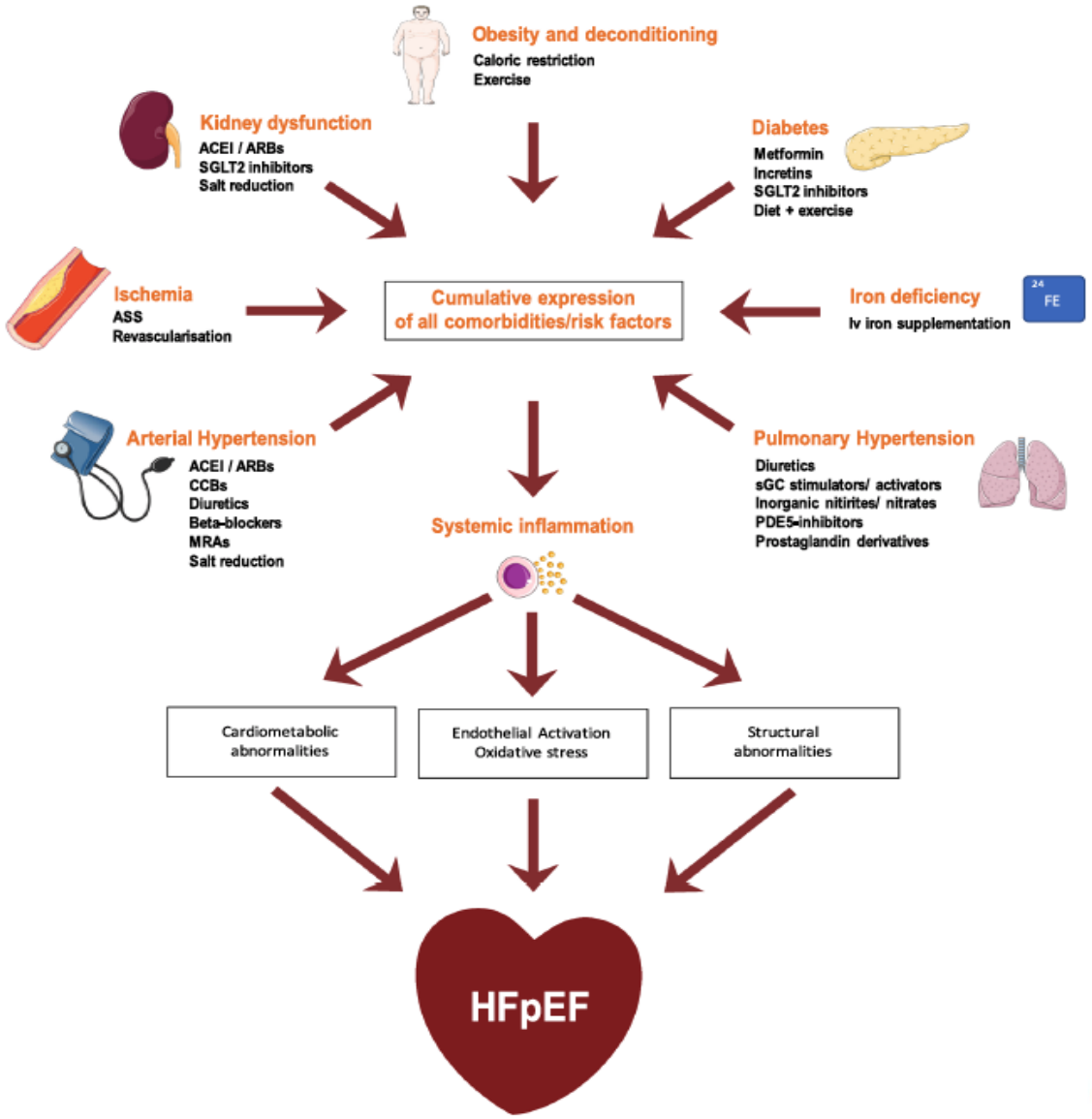

Wintrich et al. Clin Research in Cardiol 2020

UMC Utrecht

ST ANTONIUS
een santeon ziekenhuis

HFpEF en PH: pathofysiologie

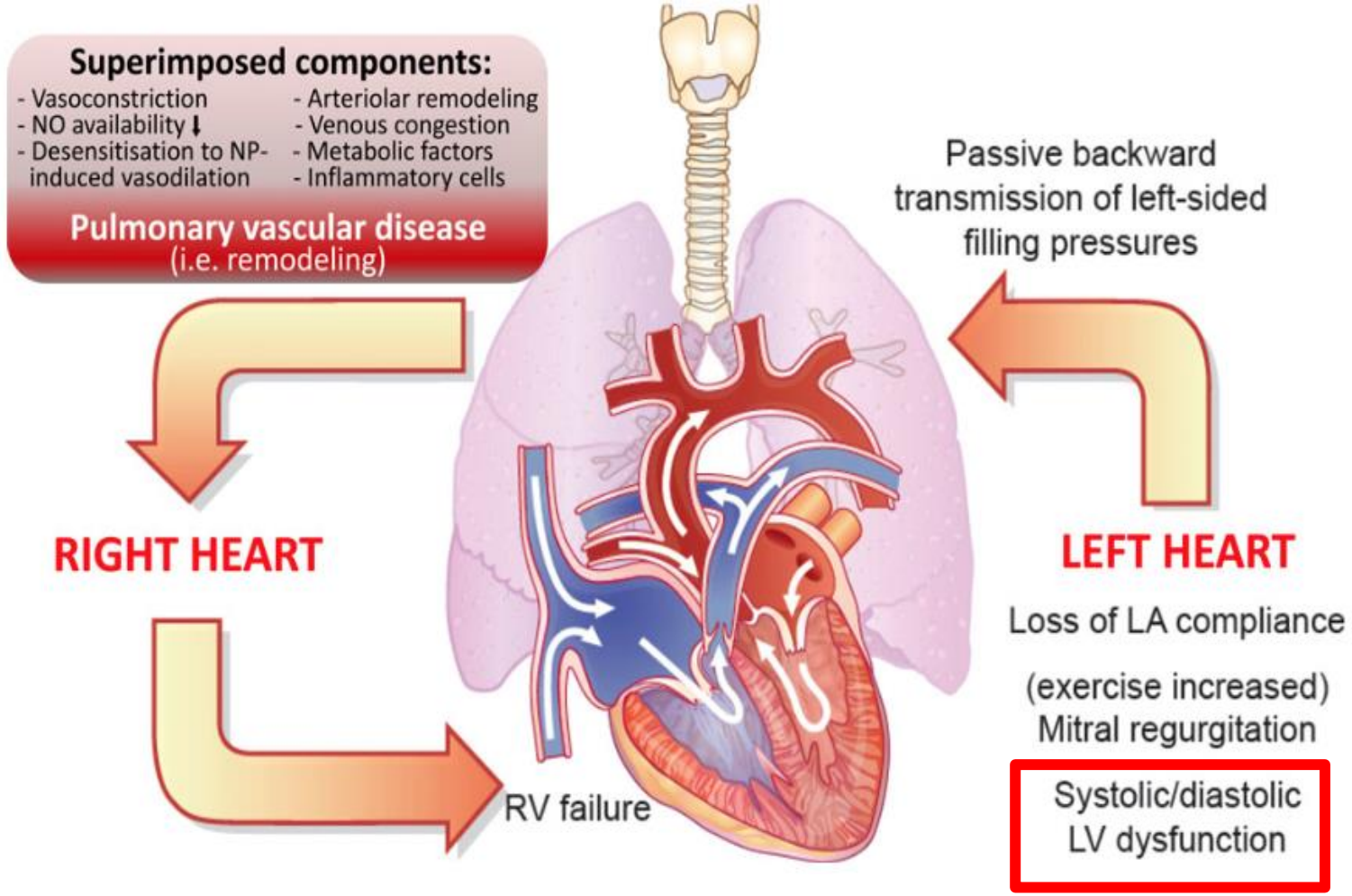

Rozenkranz et al. EHJ 2016

UMC Utrecht

ST ANTONIUS
een santeon ziekenhuis

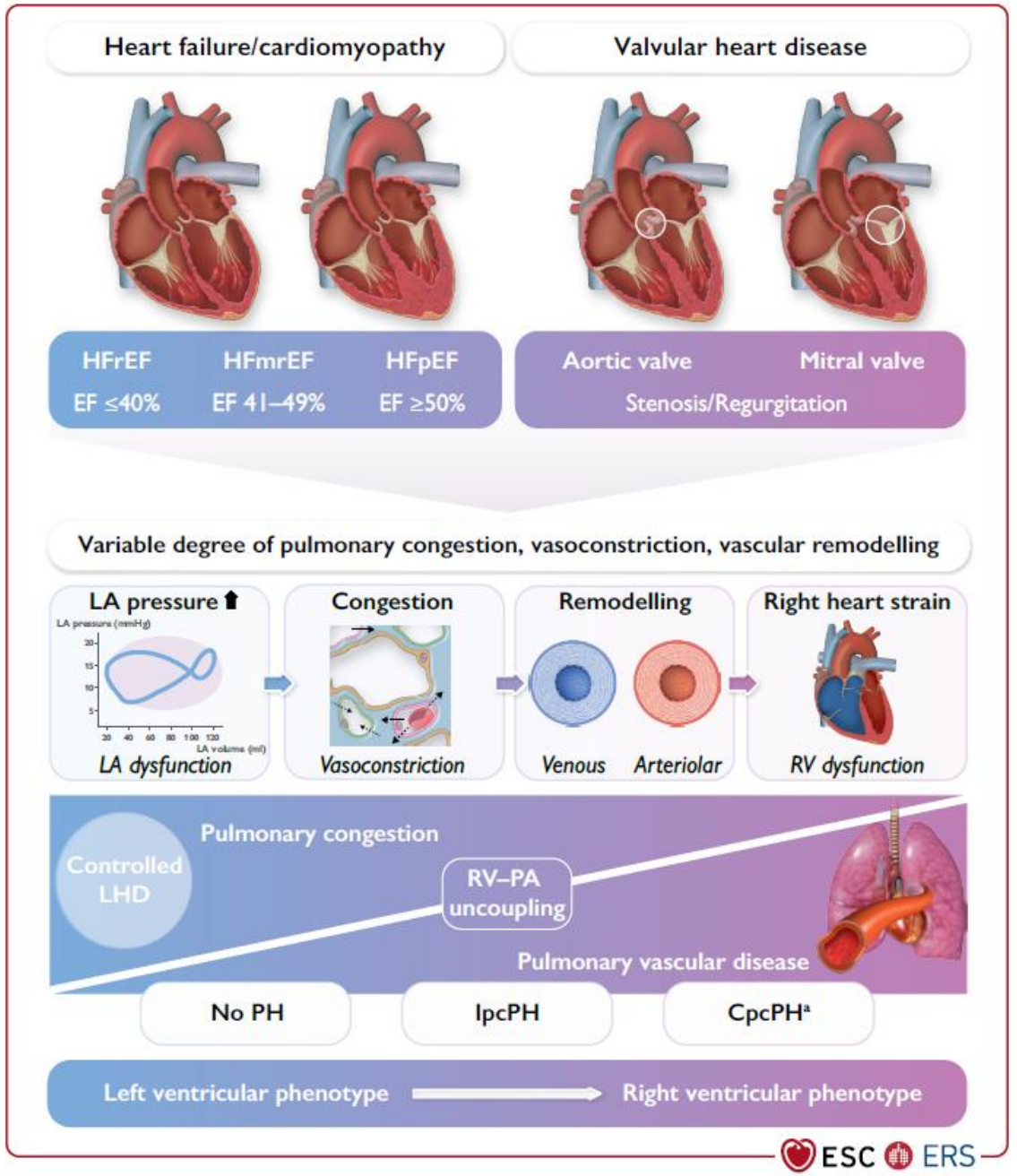

Humbert M, Kovacs G, Hoeper MM, et al. 2022 ESC/ERS Guidelines for the diagnosis and treatment of pulmonary hypertension. *Eur Respir J*. 2022

UMC Utrecht

ST ANTONIUS een santeon ziekenhuis

HFpEF en PH: prevalentie

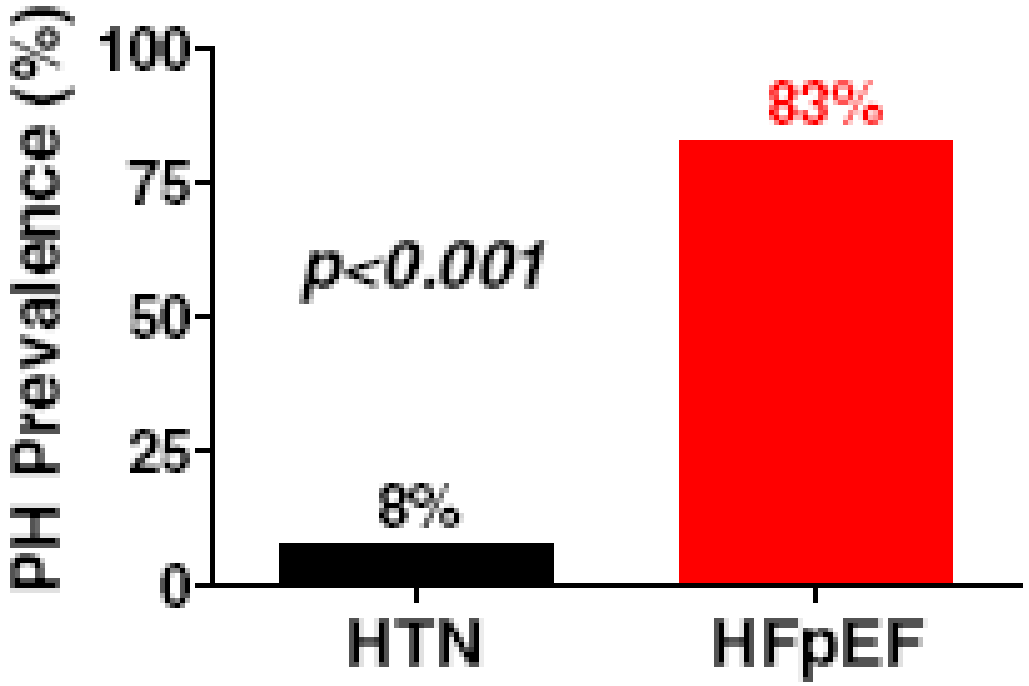

Hoge waarschijnlijkheid PH op basis van echocardiografie bij 83% van patiënten met HFpEF versus 8% van de patiënten met art. hypertensie (HTN)

Lam et al. JACC 2009
Leung et al. Am J Card 2010
ESC/ERS Guidelines Pulmonary hypertension. EHJ 2015

UMC Utrecht

ST ANTONIUS een santeon ziekenhuis

HFpEF en PH: mortaliteit

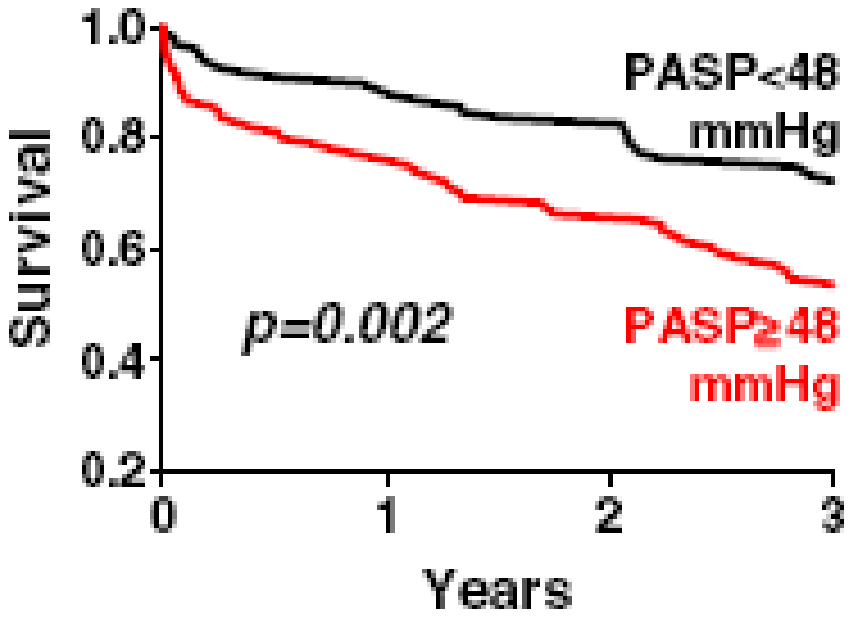

Verhoogde geschatte druk a.pulmonalis (PASP) op basis van echocardiografie geassocieerd met verhoogde kans op mortaliteit (50% mortaliteit na 3 jaar)

Lam et al. JACC 2009
Damy et al. EHJ 2010

UMC Utrecht

ST ANTONIUS
een santeon ziekenhuis

Pulmonale hypertensie: behandeling

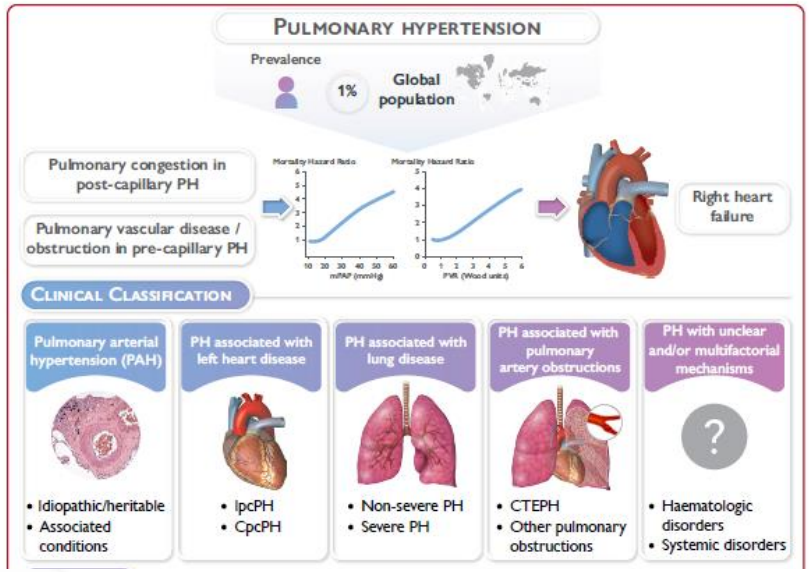

THERAPEUTIC STRATEGIES

Medical therapy
- PAH drugs
- CCB in responders

Lung transplantation

IpcPH:
- Treatment of LHD[a]

CpcPH:
- Treatment of LHD[a]
- Potentially: PAH drugs (trials)

PH-lung disease:
- Optimized care of underlying lung disease

Severe PH:
- Potentially: PAH drugs (trials)

Surgical therapy:
- PEA

Interventional:
- BPA

Medical therapy:
- PH drugs

Optimized treatment of underlying disease
- Potentially: PAH drugs (trials)

ESC/ERS Guidelines PH, EHJ 2022

Pulmonale arteriële hypertensie (groep 1)

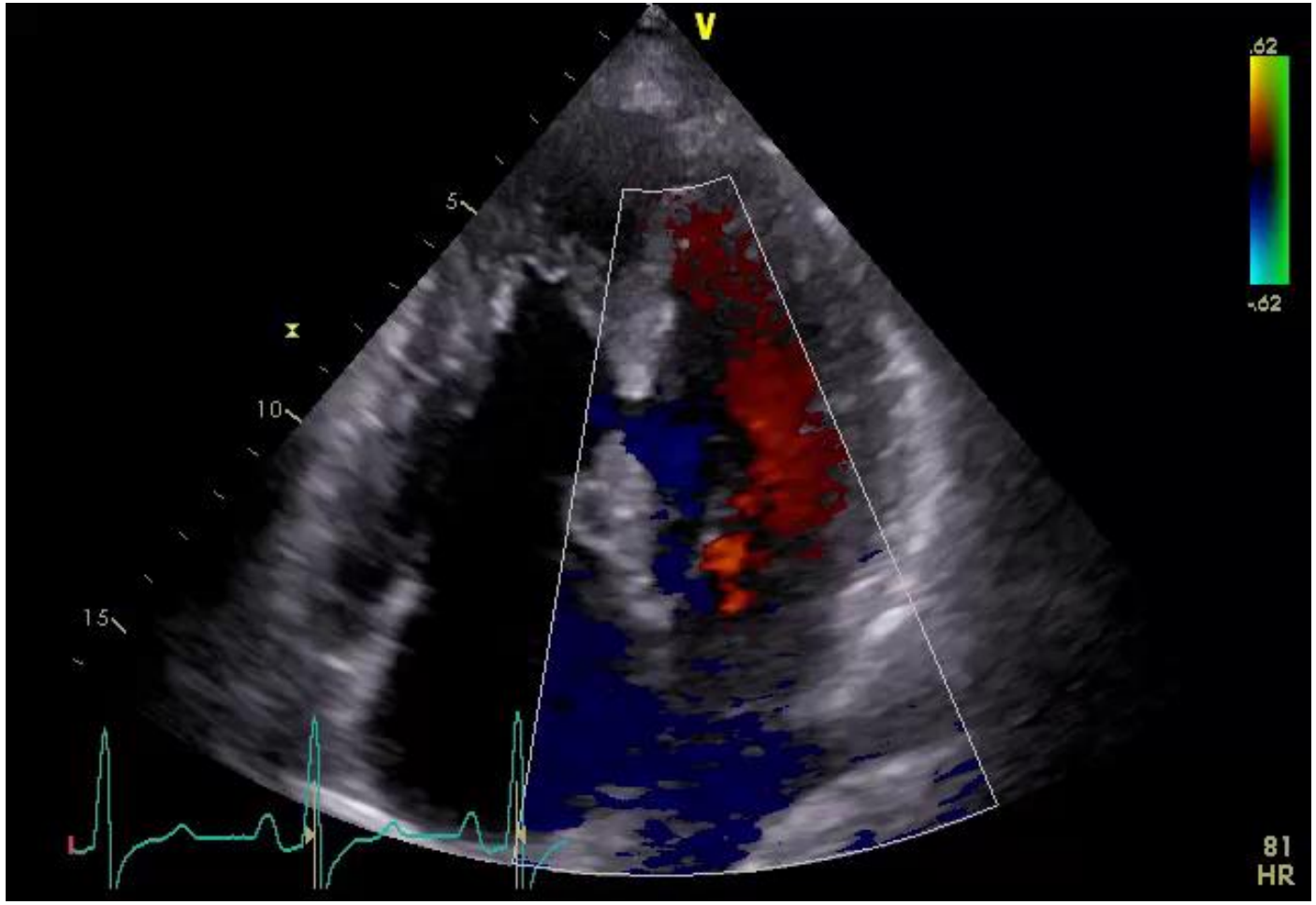

ESC/ERS Guidelines PH, EHJ 2022

UMC Utrecht

ST ANTONIUS
een santeon ziekenhuis

Behandeling: pulmonale arteriële hypertensie

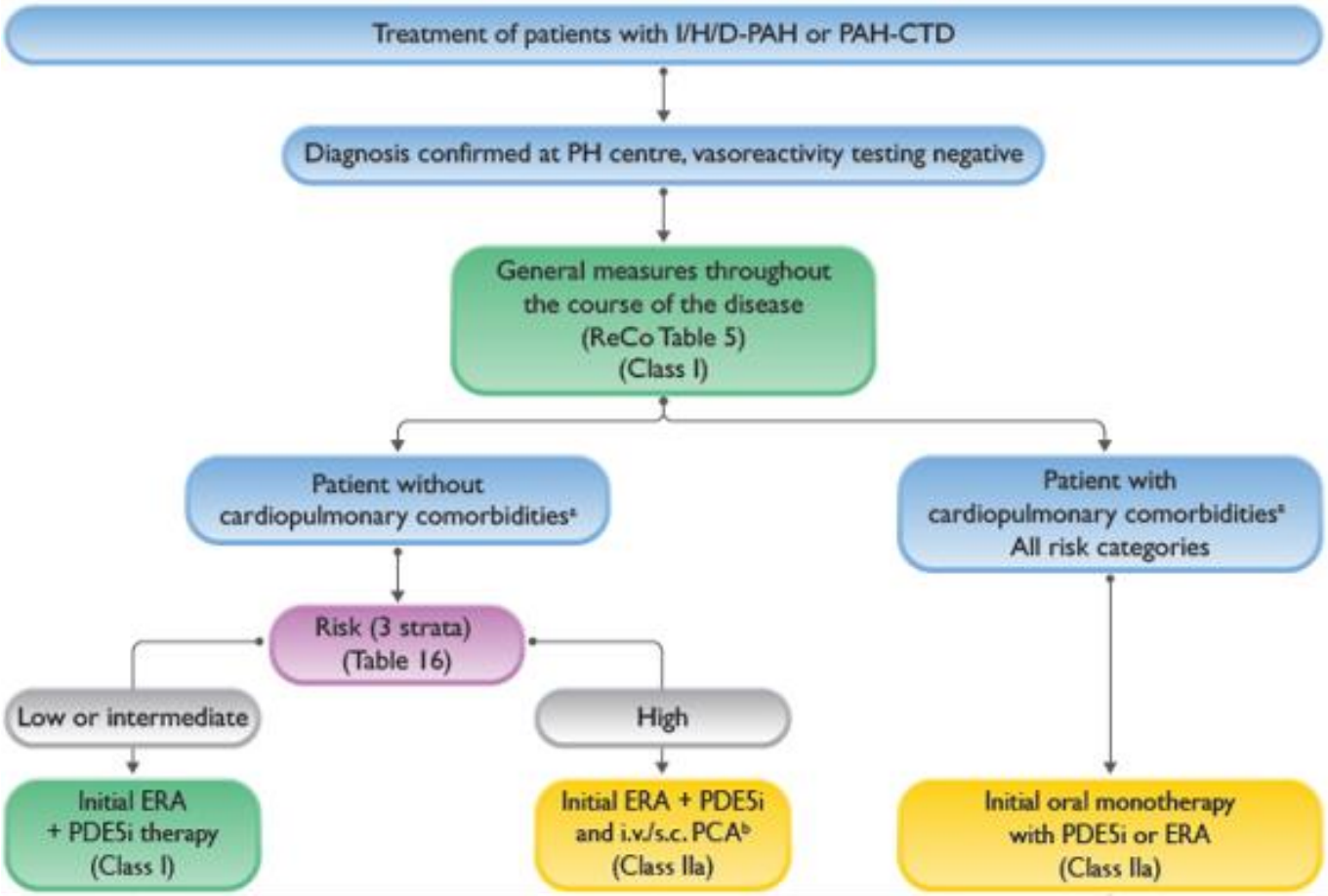

Cardiopulmonale co-morbiditeit

- Diabetes mellitus
- Obesitas
- Art. hypertensie
- Coronairlijden
- Parenchymateus longlijden

ESC/ERS Guidelines PH, EHJ 2022

Behandeling: pulmonale arteriële hypertensie

Anamnese en klinisch onderzoek

Inspanningsvermogen

Laboratoriumonderzoek

Beeldvorming

Hemodynamiek

Determinants of prognosis (estimated 1-year mortality)	Low risk (<5%)	Intermediate risk (5–20%)	High risk (>20%)
Clinical observations and modifiable variables			
Signs of right HF	Absent	Absent	Present
Progression of symptoms and clinical manifestations	No	Slow	Rapid
Syncope	No	Occasional syncope[a]	Repeated syncope[b]
WHO-FC	I, II	III	IV
6MWD[c]	>440 m	165–440 m	<165 m
CPET	Peak VO_2 >15 mL/min/kg (>65% pred.) VE/VCO_2 slope <36	Peak VO_2 11–15 mL/min/kg (35–65% pred.) VE/VCO_2 slope 36–44	Peak VO_2 <11 mL/min/kg (<35% pred.) VE/VCO_2 slope >44
Biomarkers: BNP or NT-proBNP[d]	BNP <50 ng/L NT-proBNP <300 ng/L	BNP 50–800 ng/L NT-proBNP 300–1100 ng/L	BNP >800 ng/L NT-proBNP >1100 ng/L
Echocardiography	RA area <18 cm^2 TAPSE/sPAP >0.32 mm/mmHg No pericardial effusion	RA area 18–26 cm^2 TAPSE/sPAP 0.19–0.32 mm/mmHg Minimal pericardial effusion	RA area >26 cm^2 TAPSE/sPAP <0.19 mm/mmHg Moderate or large pericardial effusion
cMRI[e]	RVEF >54% SVI >40 mL/m^2 RVESVI <42 mL/m^2	RVEF 37–54% SVI 26–40 mL/m^2 RVESVI 42–54 mL/m^2	RVEF <37% SVI <26 mL/m^2 RVESVI >54 mL/m^2
Haemodynamics	RAP <8 mmHg CI ≥2.5 L/min/m^2 SVI >38 mL/m^2 SvO_2 >65%	RAP 8–14 mmHg CI 2.0–2.4 L/min/m^2 SVI 31–38 mL/m^2 SvO_2 60–65%	RAP >14 mmHg CI <2.0 L/min/m^2 SVI <31 mL/m^2 SvO_2 <60%

ESC/ERS Guidelines PH, EHJ 2022

UMC Utrecht

ST ANTONIUS een santeon ziekenhuis

Behandeling: pulmonale arteriële hypertensie

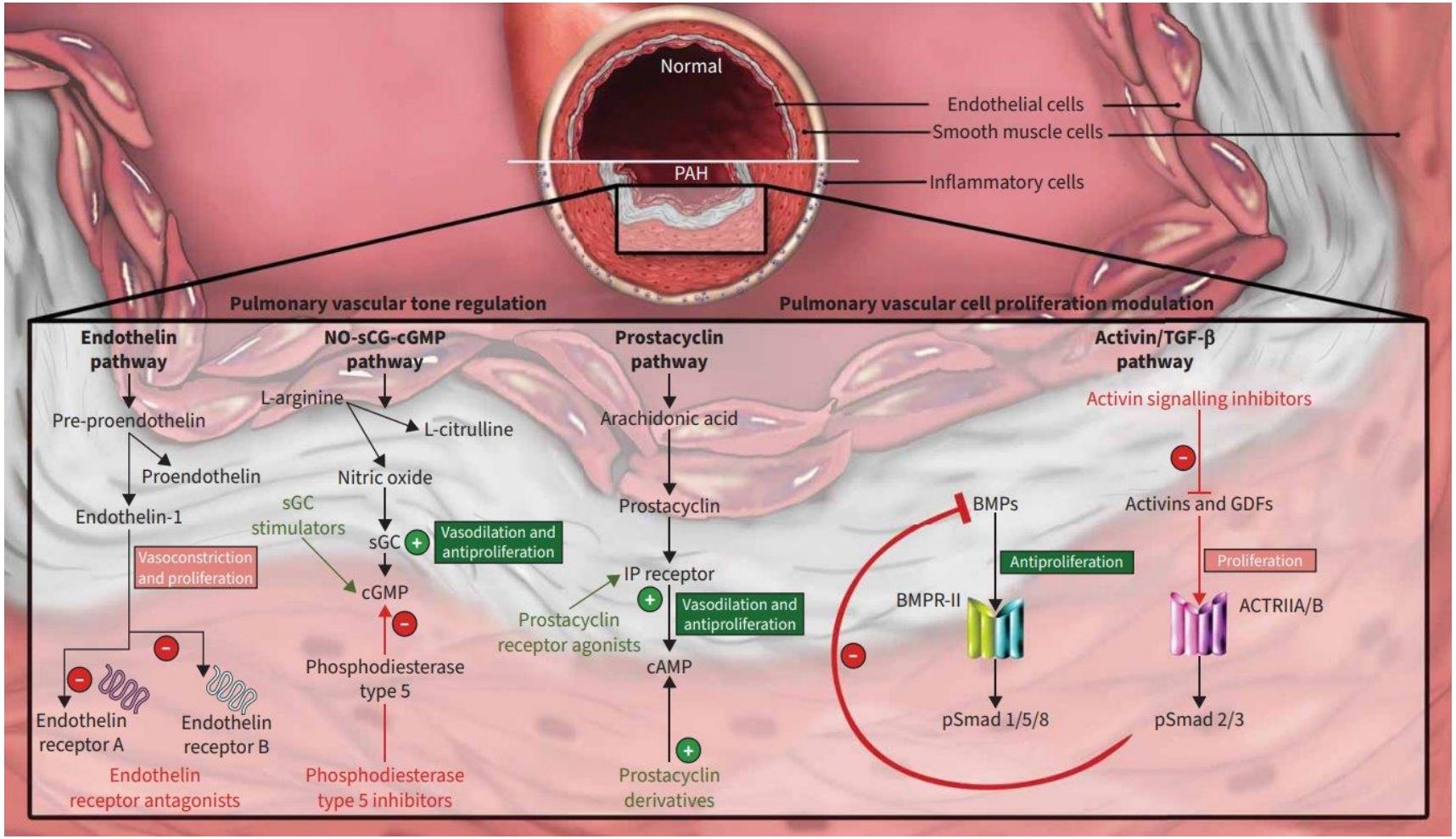

Humbert M. Eur Respir. J 2023

UMC Utrecht

ST ANTONIUS een santeon ziekenhuis

Behandeling: mono – duale – triple therapie

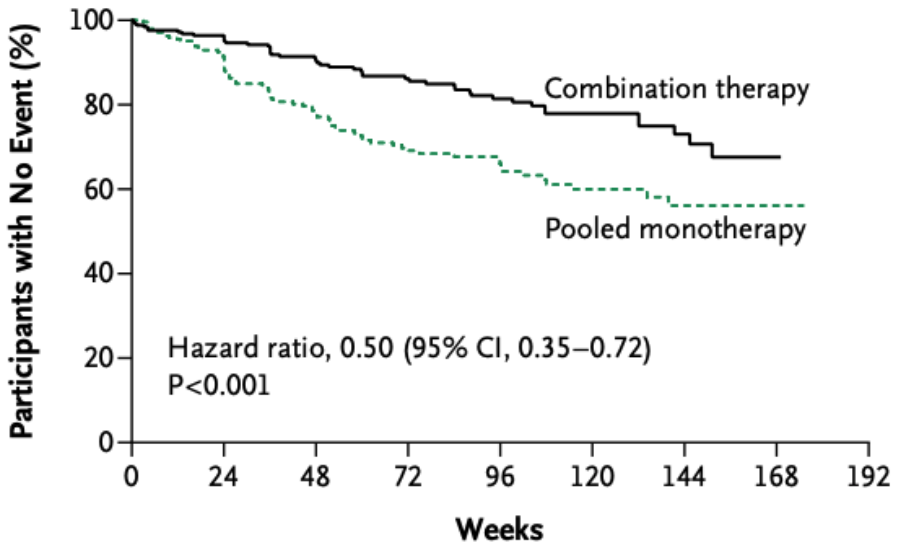

No. at Risk

Combination therapy	253	229	186	145	106	71	36	4
Pooled monotherapy	247	209	155	108	77	49	25	5

Ambrisentan en Tadalafil

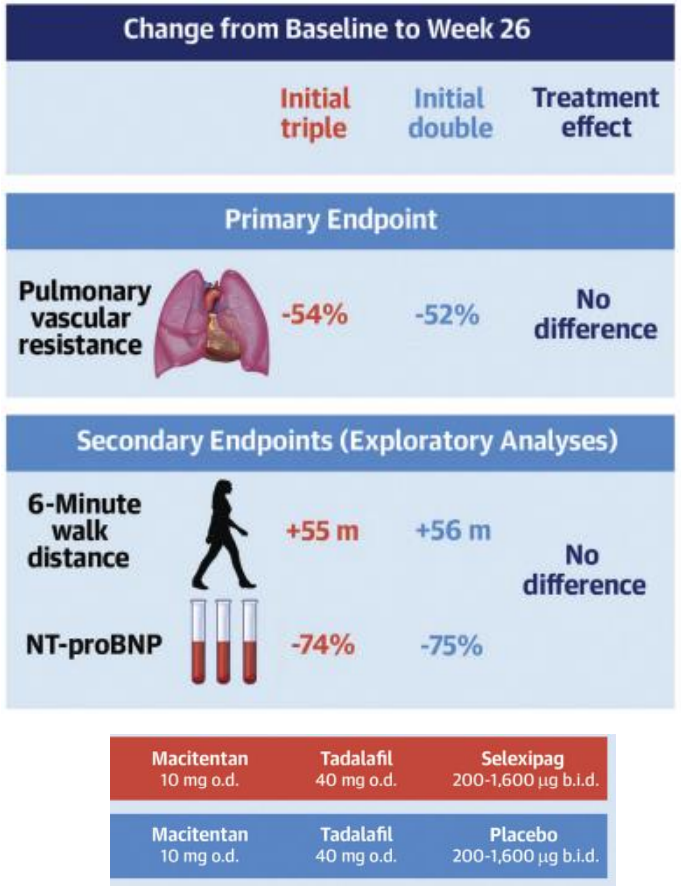

Galie N, et al. Ambition trial, NEJM 2015
Chine et al. Triton trial, JACC 2021

UMC Utrecht

ST ANTONIUS een santeon ziekenhuis

Behandeling: prostacycline

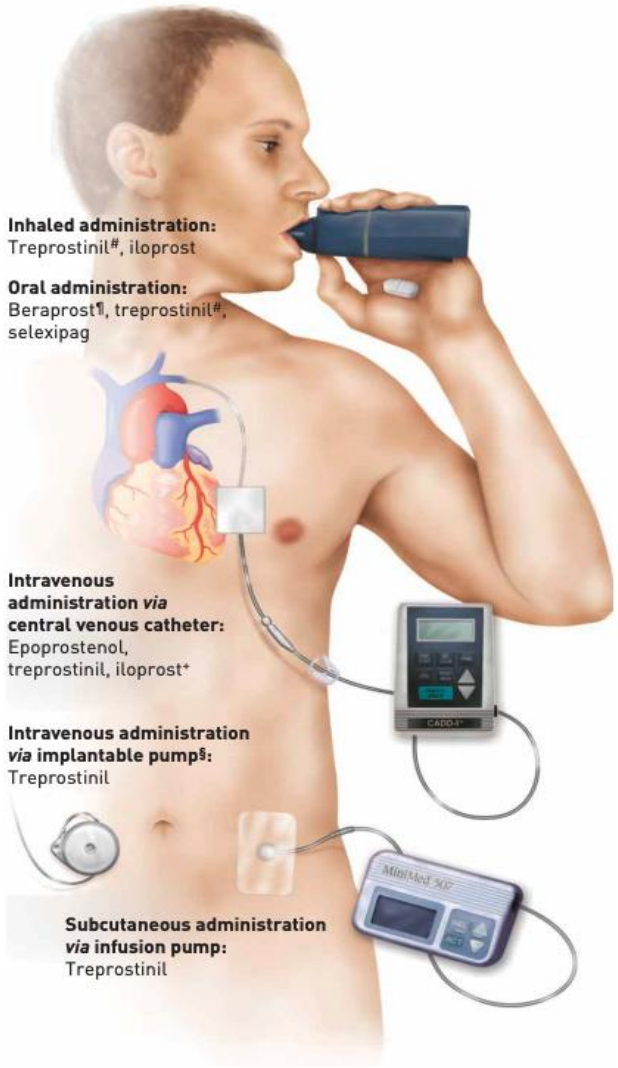

Farber et al. Eur Resp Rev 2016

UMC Utrecht

ST ANTONIUS een santeon ziekenhuis

Behandeling: sotatercept

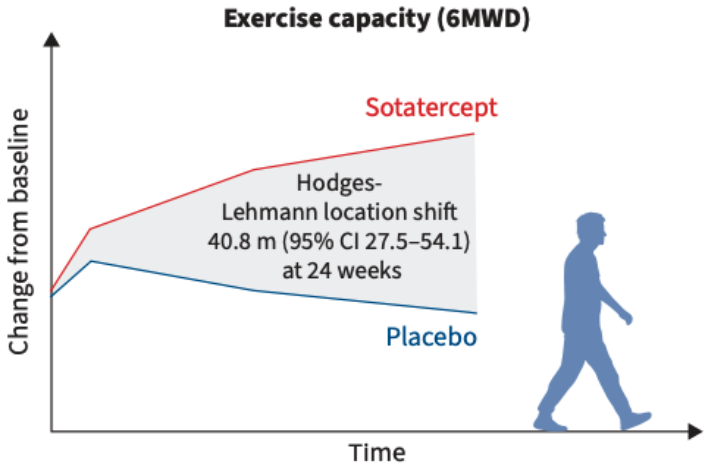

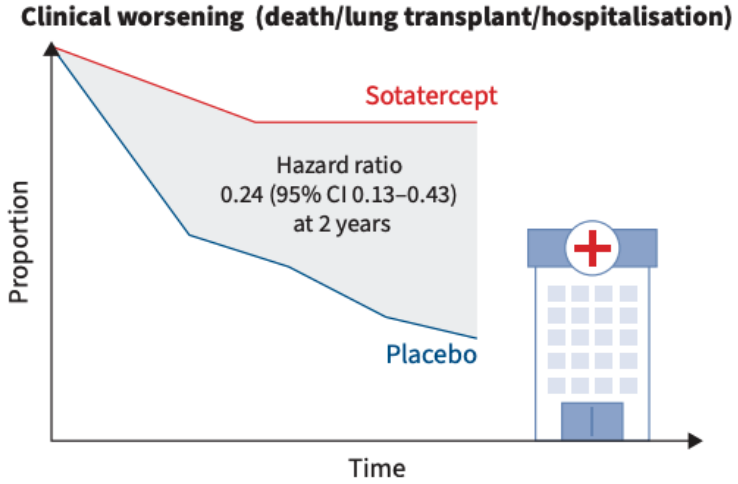

Sotatercept risks

Bleeding

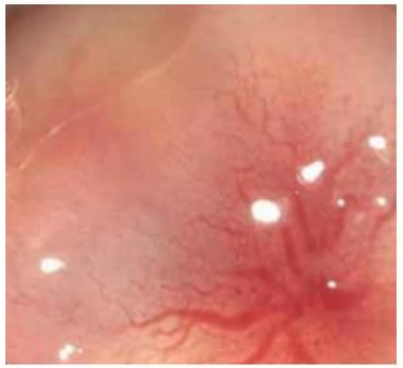

Hypoxaemia (IPVD)



Hoeper Eur Resp J 2025

UMC Utrecht

ST ANTONIUS
een santeon ziekenhuis

Behandeling: rol van rechterventrikel

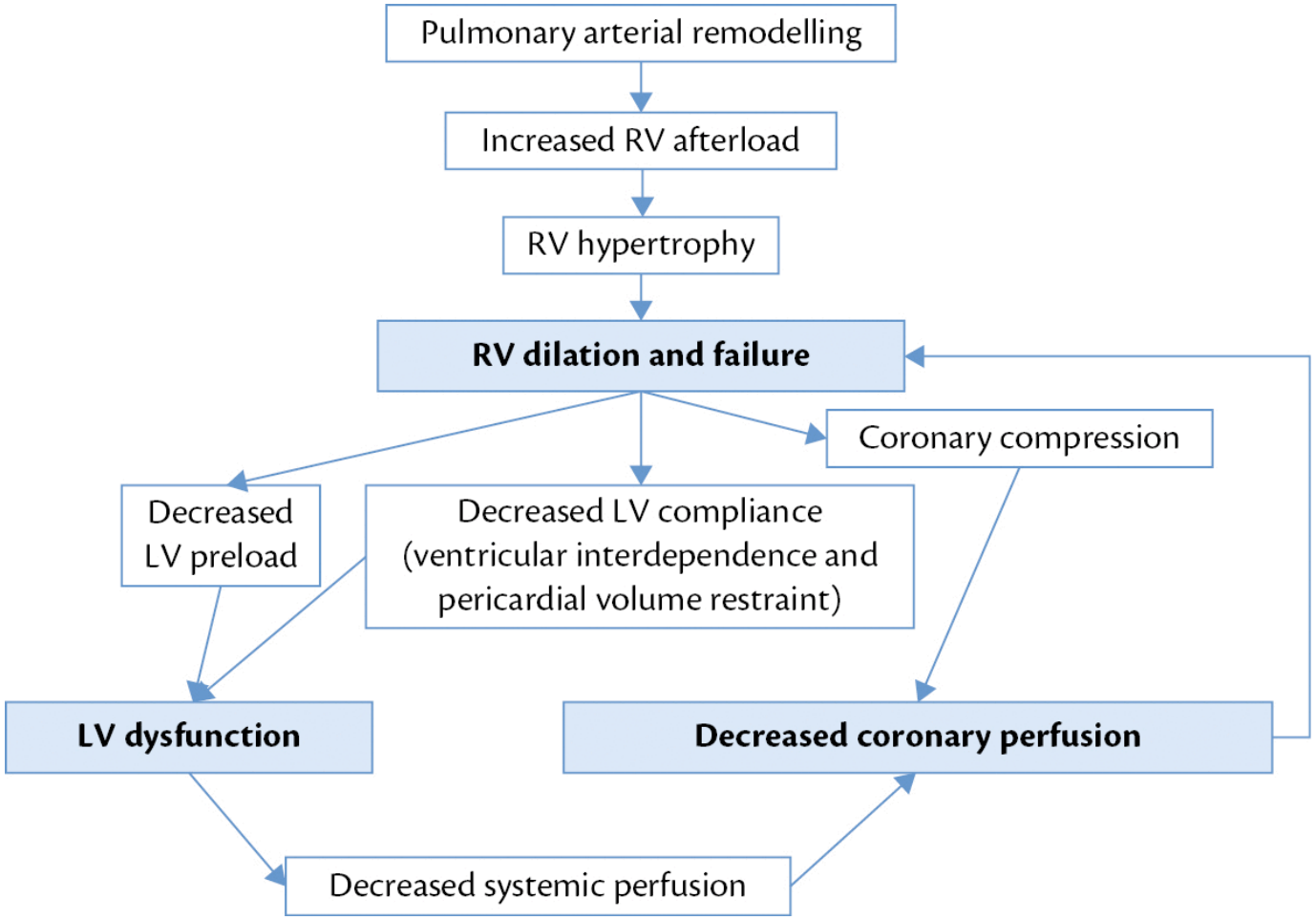

Delcroix et al. ESC CardioMed 2018

UMC Utrecht

ST ANTONIUS een santeon ziekenhuis

Rechterventrikel: outcome alle vormen pulm. hypertensie

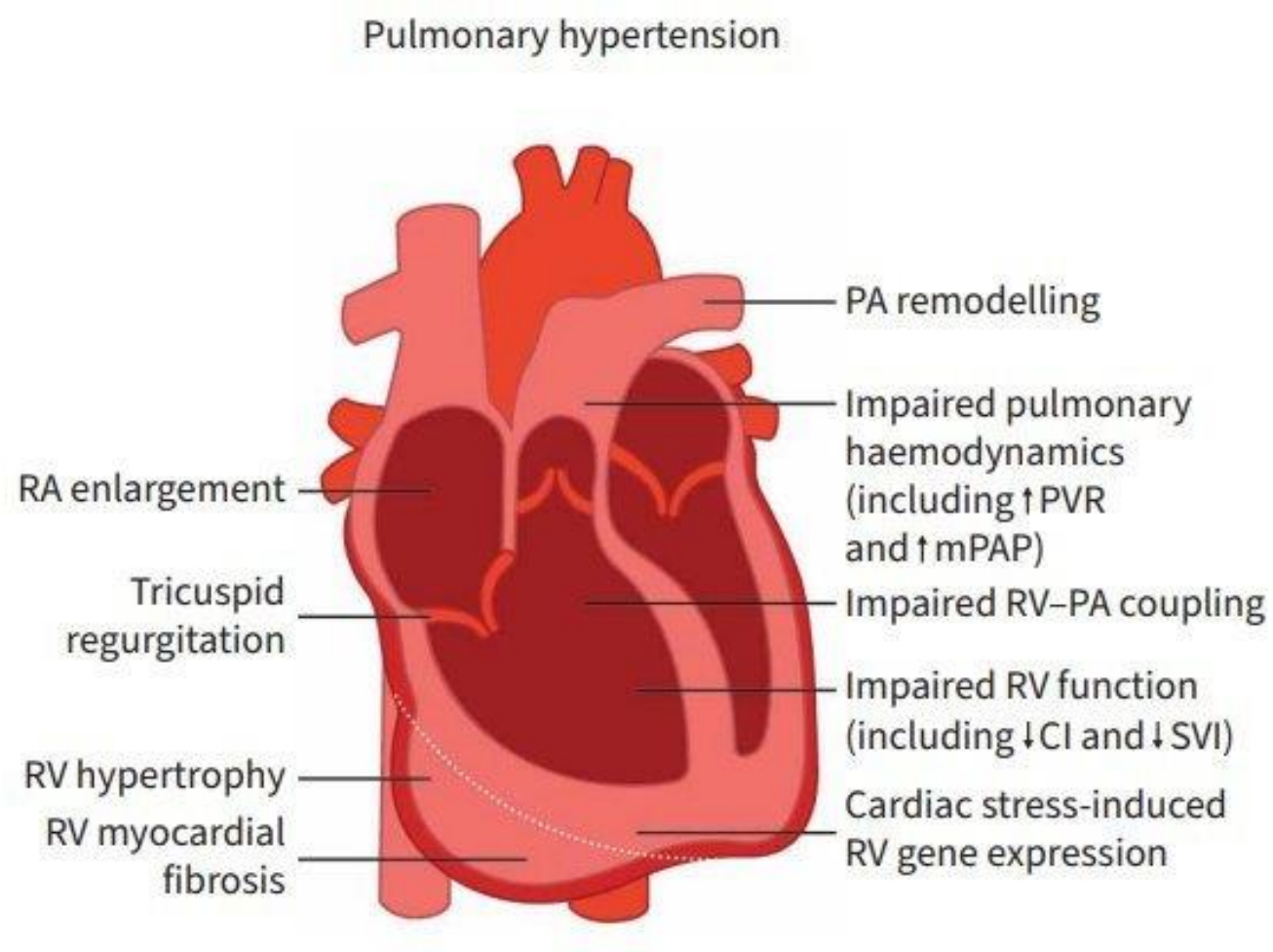

Benza et al. Eur Respir Rev. 2022

UMC Utrecht

ST ANTONIUS een santeon ziekenhuis

Behandeling: longtransplantatie

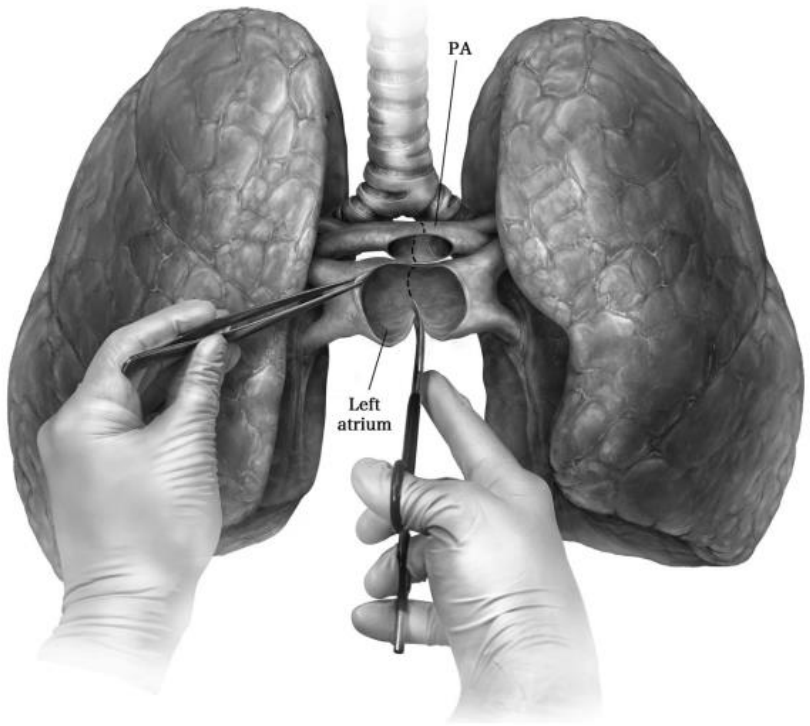

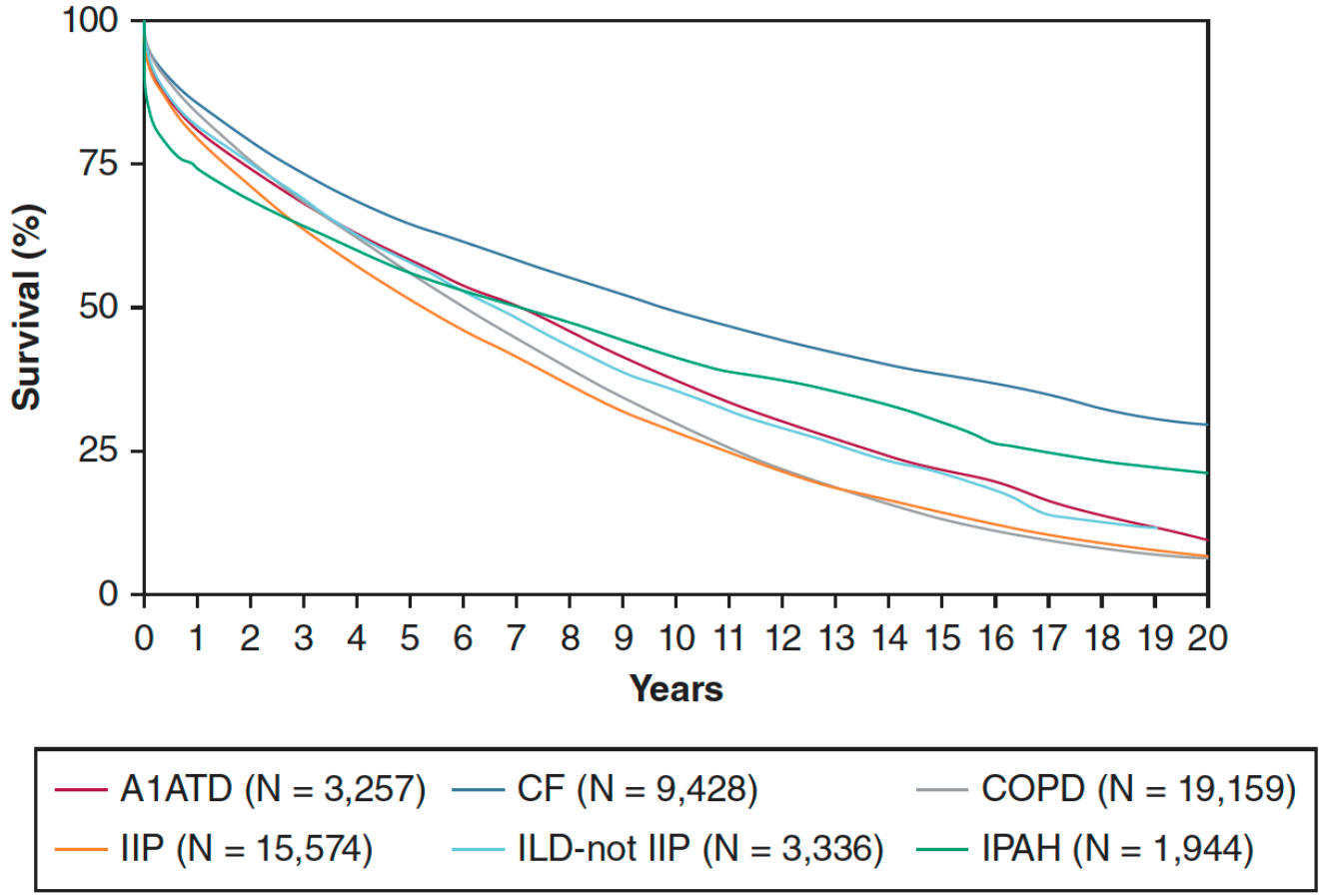

Aigner and Klepetko, General Thoracic Surgery 2012
Kolaitis. CHEST 2023

UMC Utrecht

ST ANTONIUS
een santeon ziekenhuis

Pulmonale hypertensie bij Li hartziekten (groep 2)

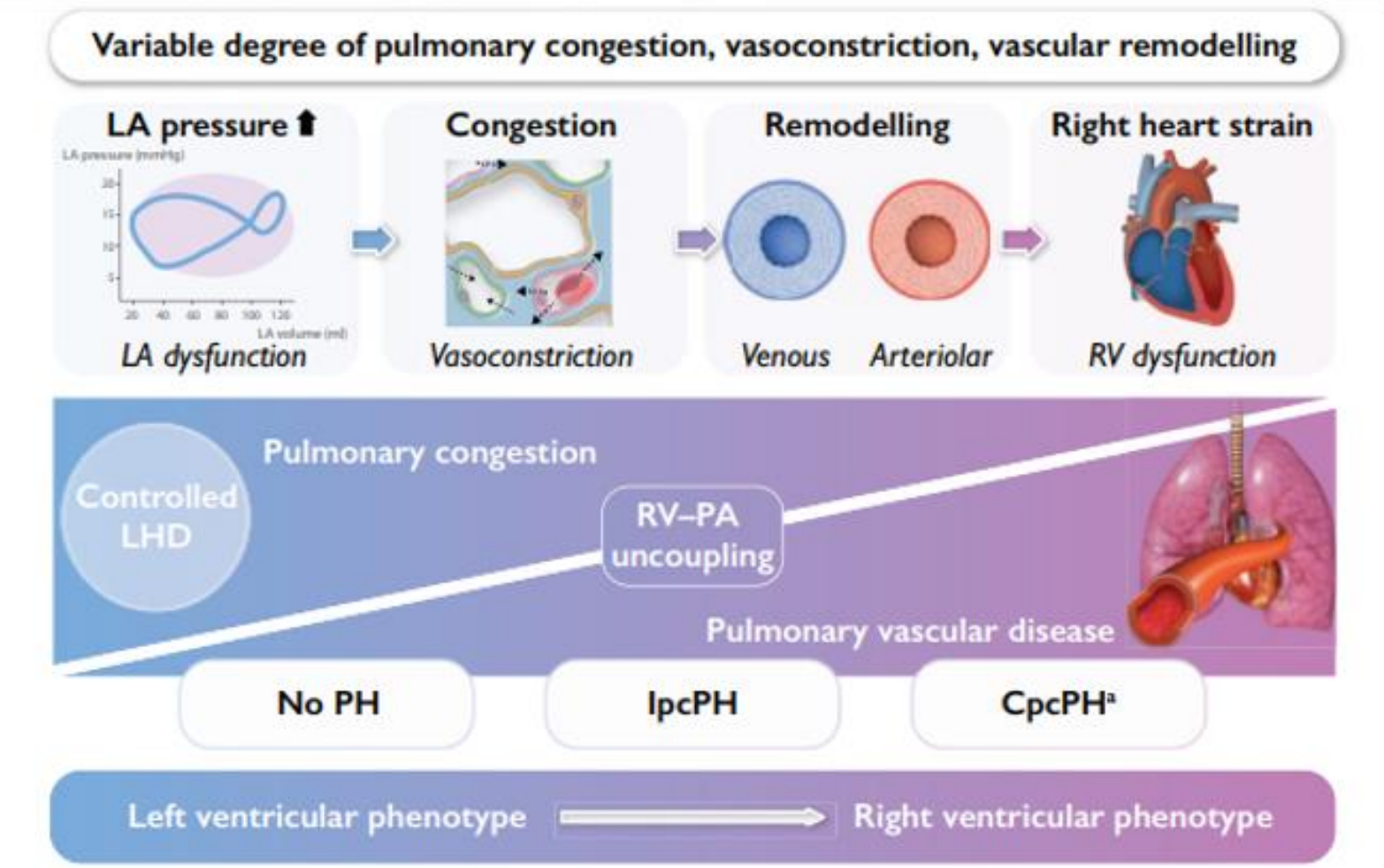

ESC/ERS Guidelines PH, EHJ 2022

UMC Utrecht

ST ANTONIUS een santeon ziekenhuis

Behandeling: pulmonale hypertensie bij hartfalen

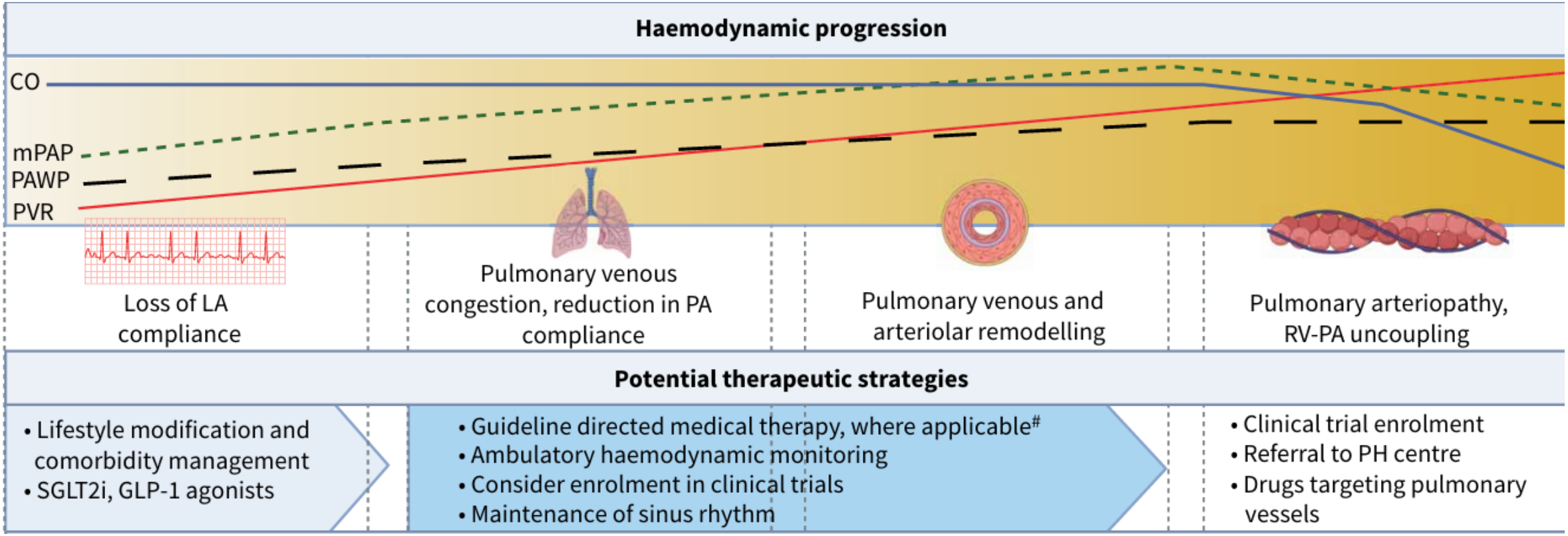

Maron et al. Eur Resp J 2024

UMC Utrecht

ST ANTONIUS een santeon ziekenhuis

Pulmonale hypertensie bij longlijden (groep 3)

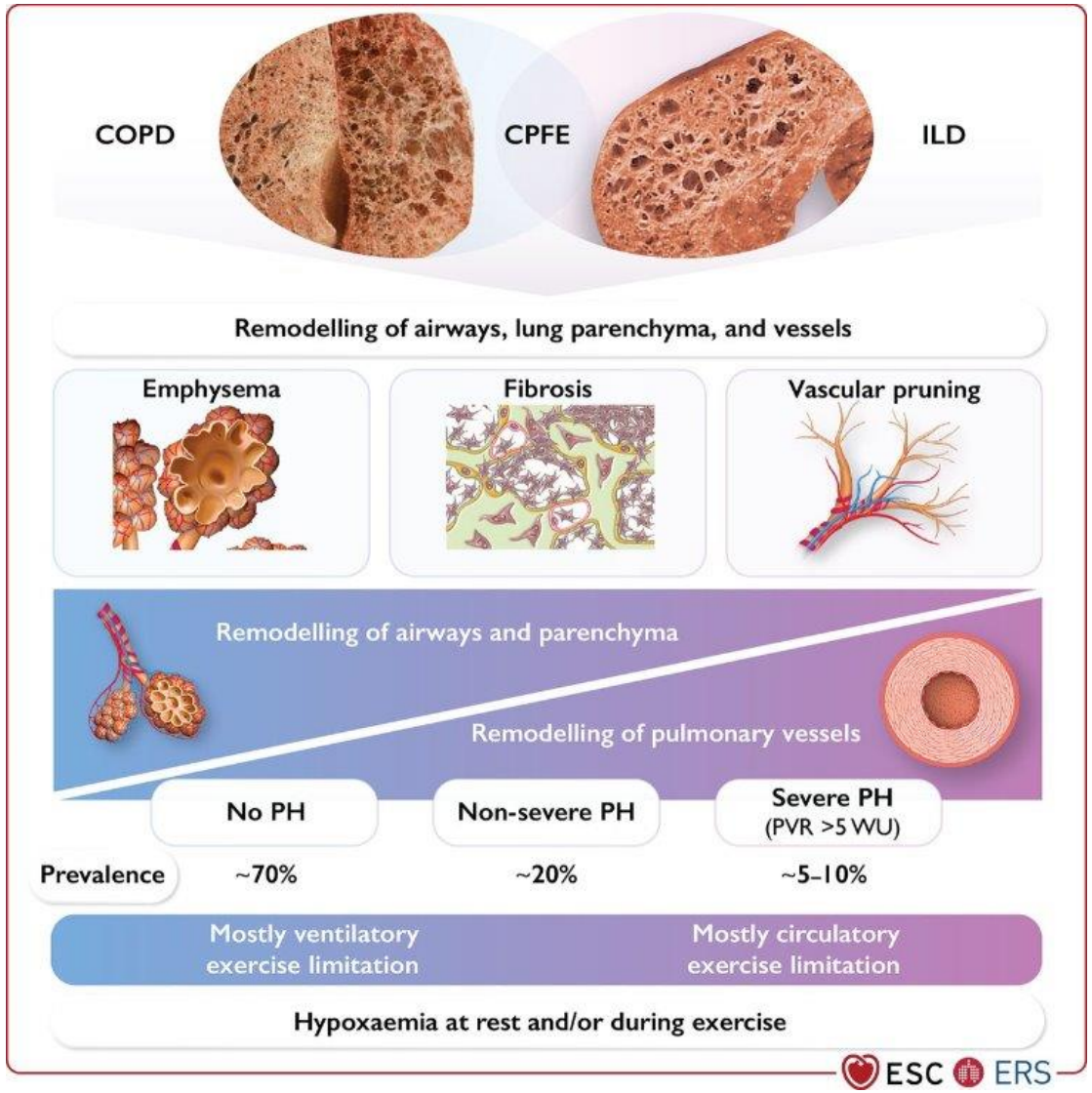

ESC/ERS Guidelines PH, EHJ 2022

UMC Utrecht

ST ANTONIUS een santeon ziekenhuis

Behandeling: pulmonale hypertensie bij longlijden

PH associated with fibrotic ILDs		
Treatment of underlying ILD and hypoxaemia Referral of potentially eligible patients for lung transplantation Pulmonary rehabilitation, supportive care, symptom management		
Clinical trial enrolment Individualised management		
Favours no PH therapy	Domains	Favours PH therapy
Relevant comorbidities	Clinical domain	Worsening symptoms due to PH Underlying CTD
PVR 2–3 WU and mPAP 20–25 mmHg	Haemodynamics	PVR ≥4 WU and mPAP ≥25 mmHg
Severe restrictive ventilatory defect FEV_1/FVC <0.7	Functional domain	Mild-to-moderate restrictive ventilatory defect Vascular limitation to exercise
Normal BNP/NT-proBNP	Biological domain	Elevated BNP/NT-proBNP
Extensive fibrotic ILD on CT Emphysema extent >15%	Morphological domain	Non-severe fibrotic ILD on CT
Significant drug interactions	Other considerations	Drug approval and reimbursement[#]
Fibrosis → Vasculopathy		
Serial re-assessment for progression		

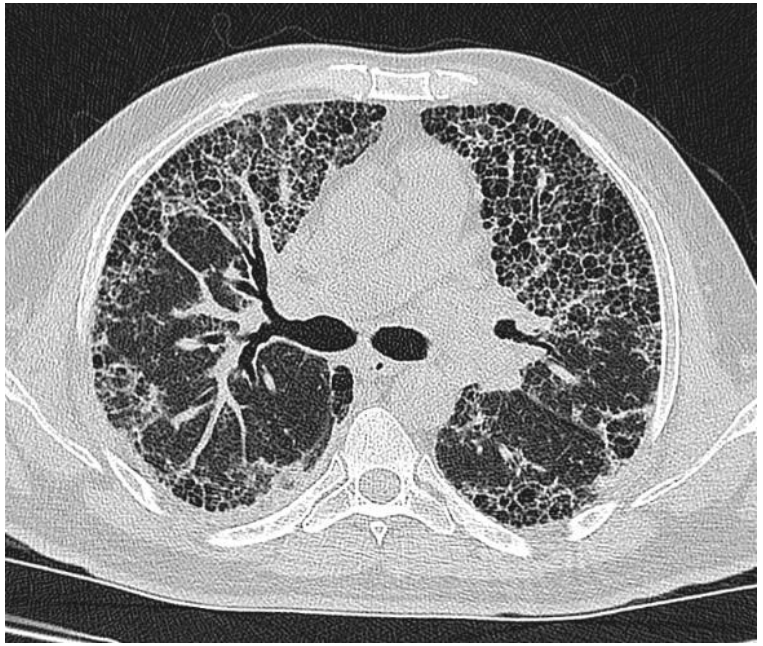

Shlobin et al. Eur Resp J 2024

UMC Utrecht

ST ANTONIUS
een santeon ziekenhuis

Pulmonale hypertensie bij chron. longembolieën (groep 4)

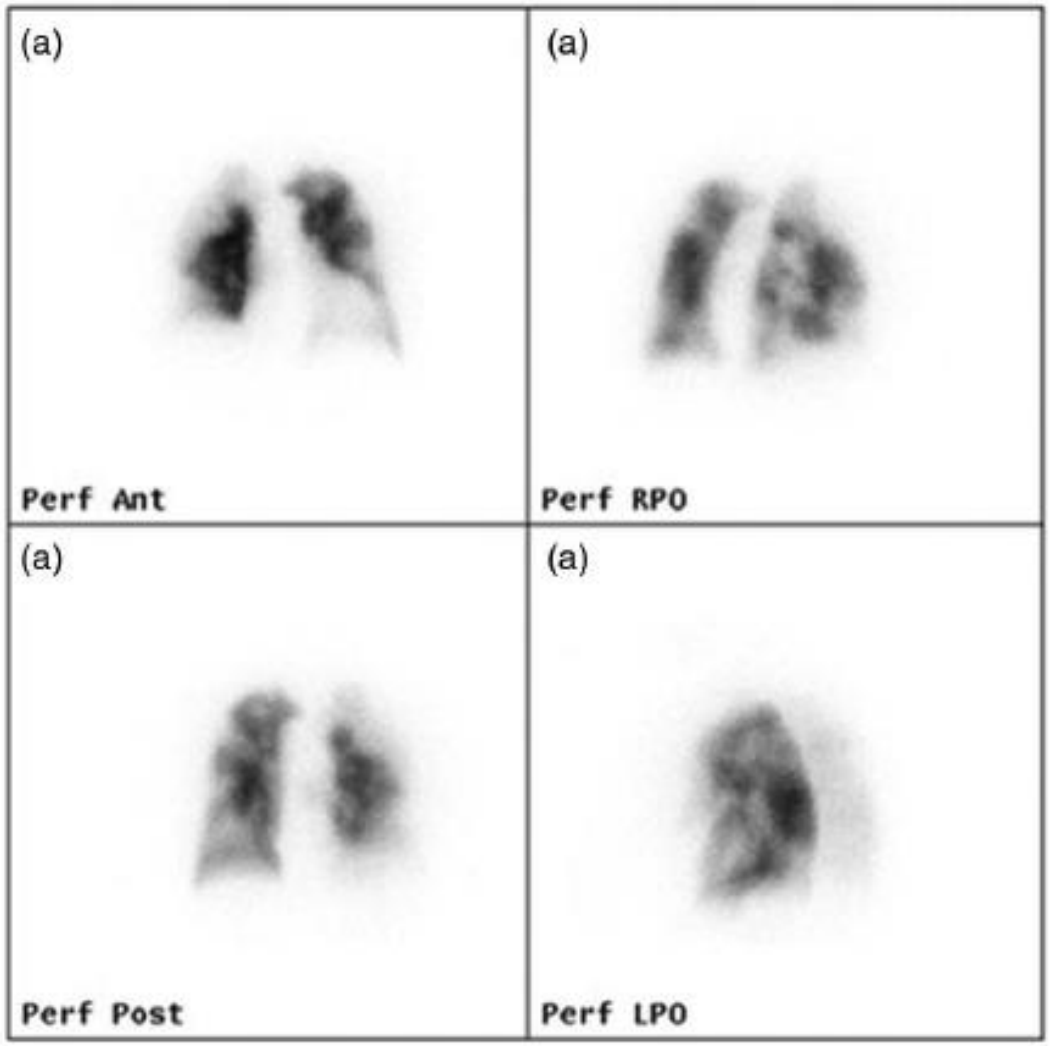

Staal et al. Nucl Med Commun 2025

UMC Utrecht

ST ANTONIUS
een santeon ziekenhuis

Behandeling: CTEPH

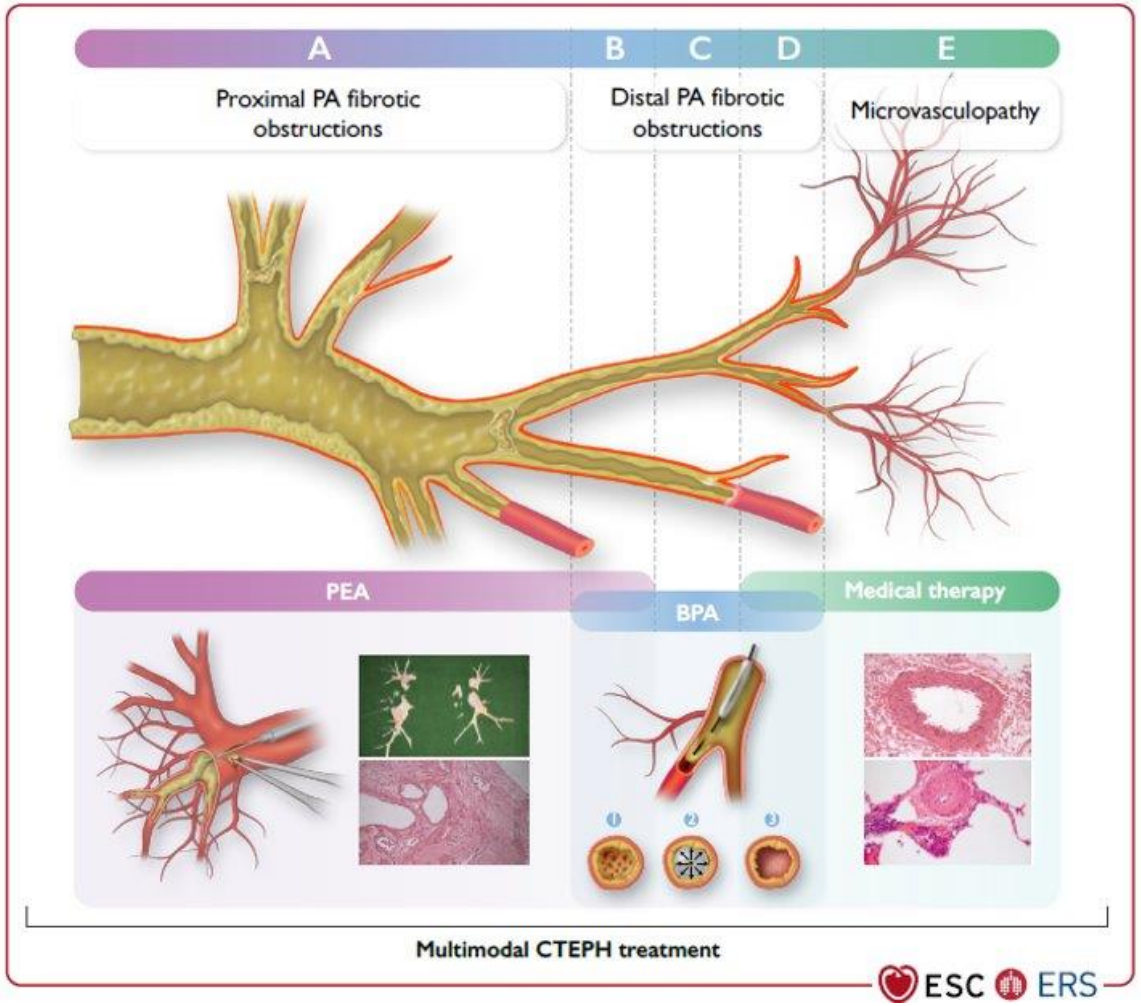

MDO

- Cardioloog
- Longarts
- Verpleegkundig consulent
- Interventie radioloog
- Cardiothoracaal chirurg
- Anesthesioloog
- Intensivist
- Arts-onderzoeker

2022 ESC/ERS Guidelines for the diagnosis and treatment of pulmonary hypertension

UMC Utrecht

St Antonius een santeon ziekenhuis

Behandeling: pulmonalis endarteriectomie (PEA)

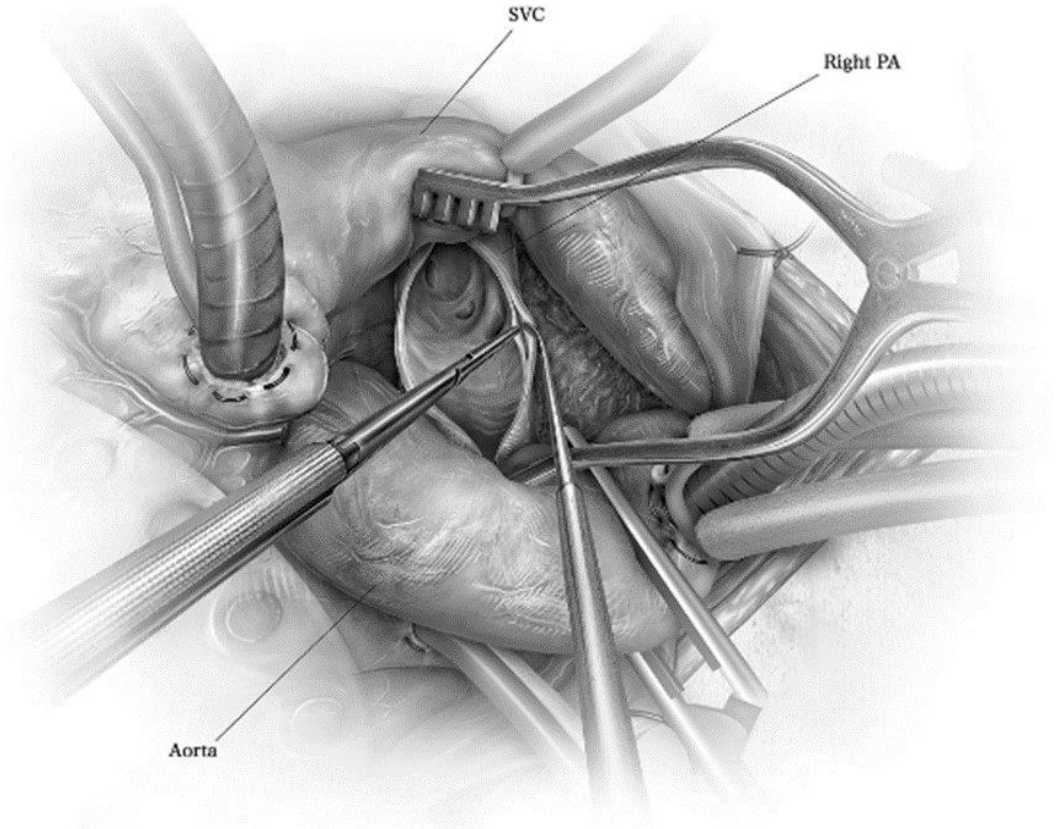

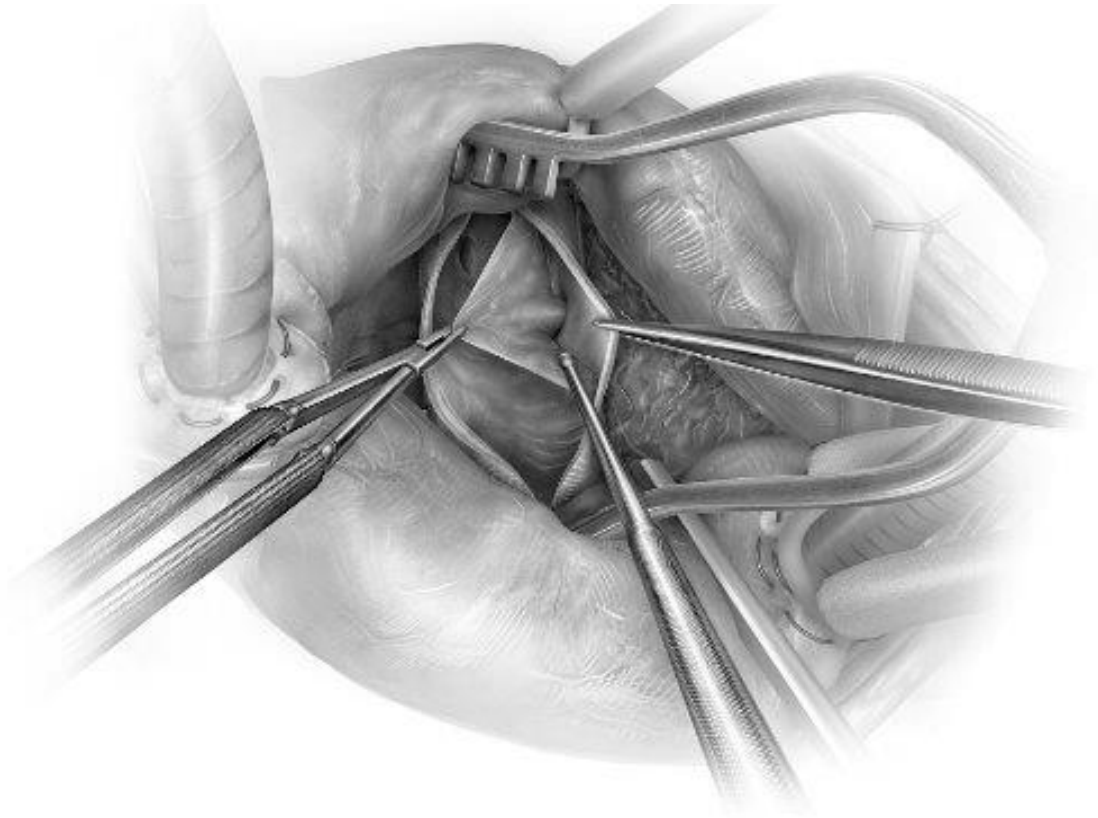

Gernhofer et al. Operative Technique in Pulmonary Thromboendarterectomy. Operative Techniques in Thoracic and Cardiovascular Surgery: A Comparative Atlas, 2019

UMC Utrecht

ST ANTONIUS een santeon ziekenhuis

Behandeling: pulmonalis endarteriectomie (PEA)



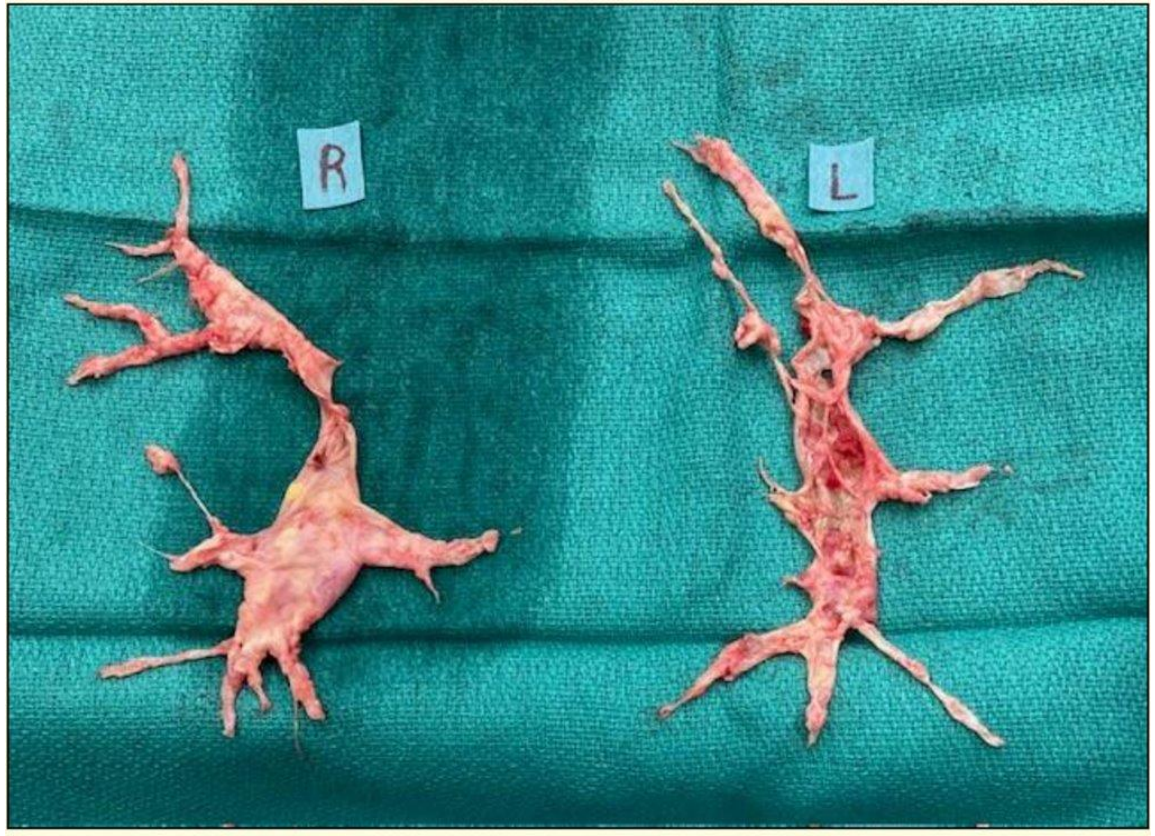

Gernhofer et al. Operative Technique in Pulmonary Thromboendarterectomy. Operative Techniques in Thoracic and Cardiovascular Surgery: A Comparative Atlas, 2019

UMC Utrecht

ST ANTONIUS
een santeon ziekenhuis

Behandeling: ballondilatatie (BPA)

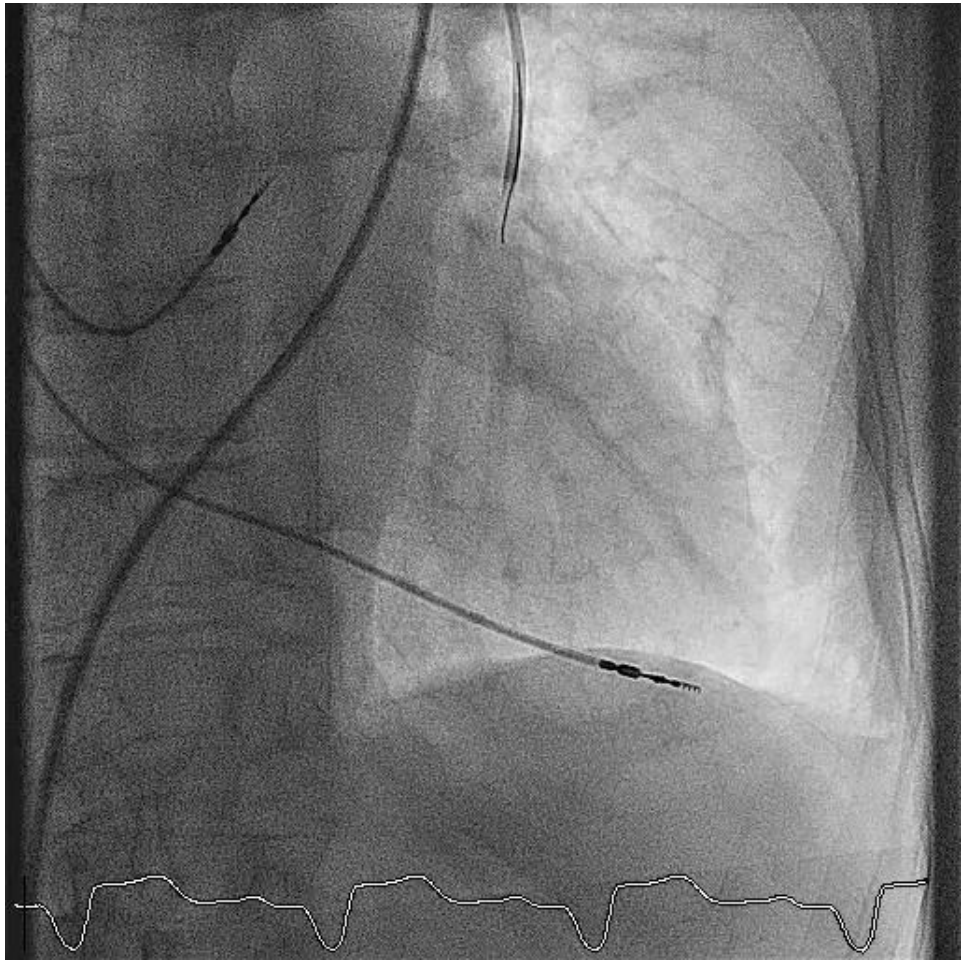

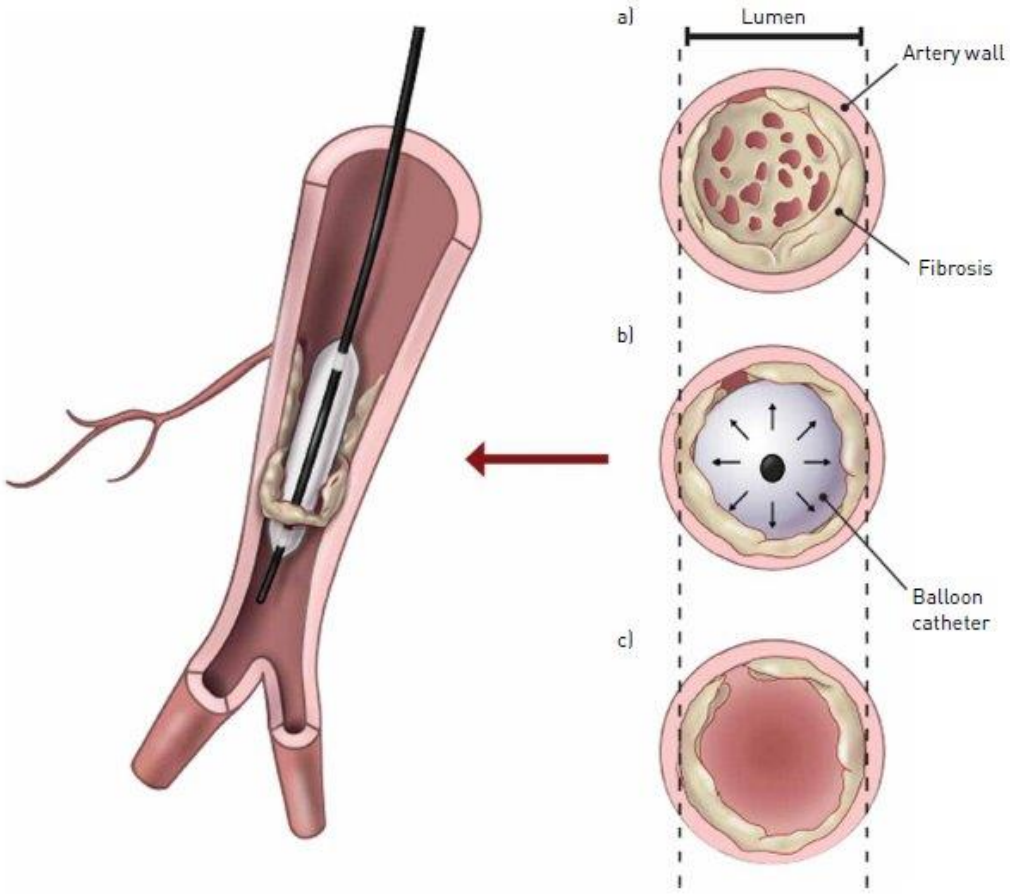

Lang I et al. Eur Respir Rev 2017
Delcroix M et al. Eur Respir J. 2021

UMC Utrecht

ST ANTONIUS
een santeon ziekenhuis

Behandeling: ballondilatatie

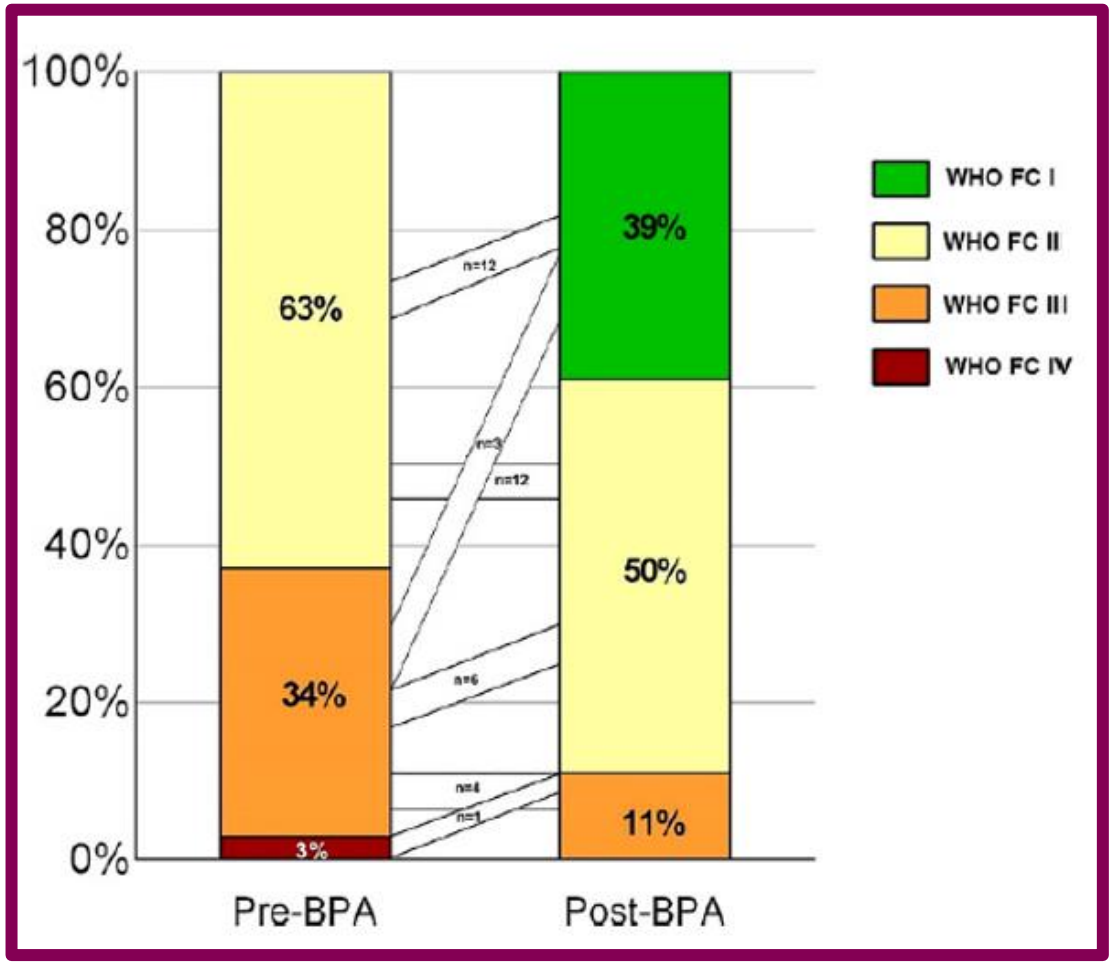

Van Thor et al. Neth Heart J 2020

UMC Utrecht

ST ANTONIUS
een santeon ziekenhuis

Behandeling: revalidatie in pulmonale hypertensie

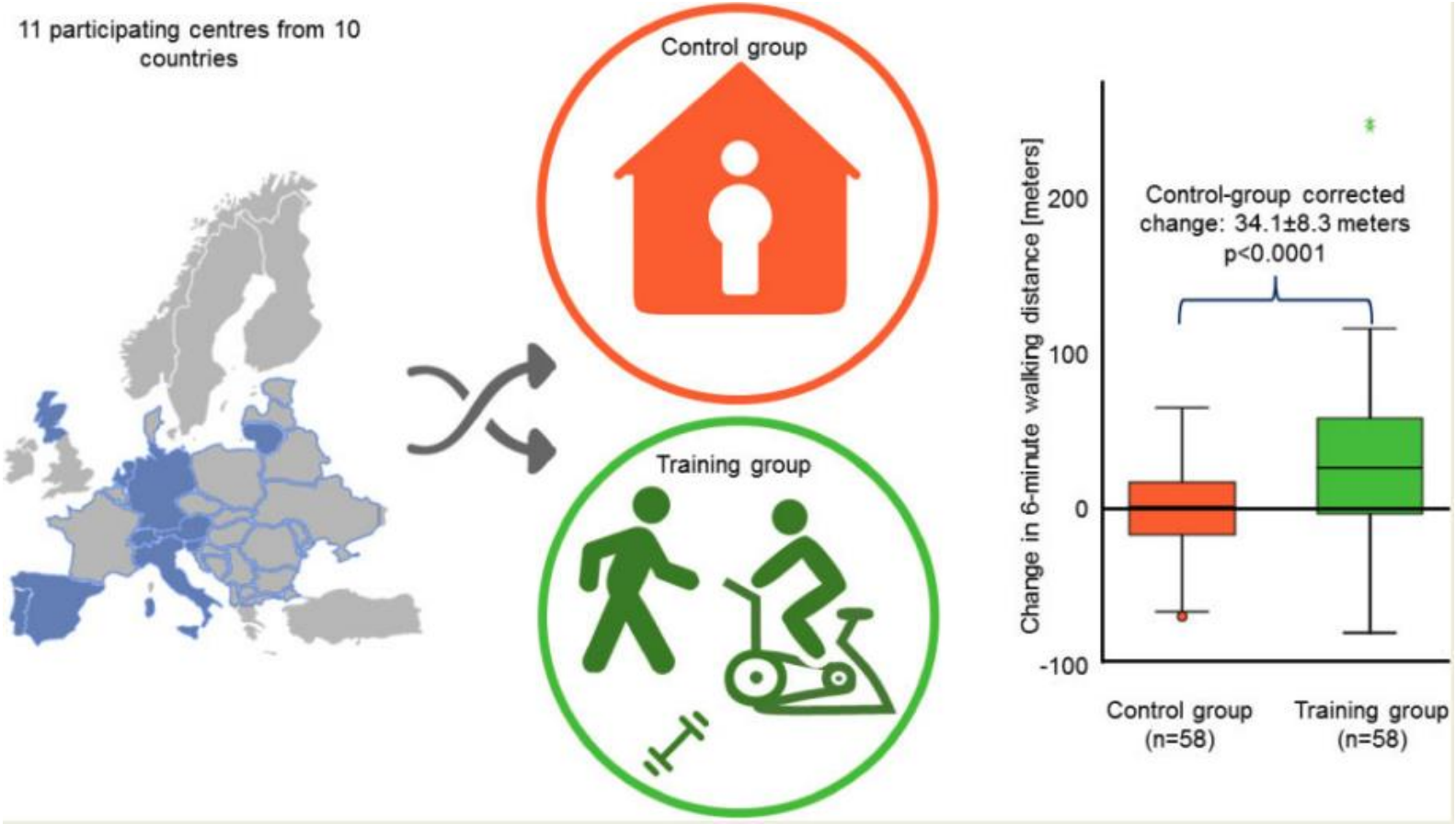

Grunig et al. Eur Heart J 2021

UMC Utrecht

ST ANTONIUS een santeon ziekenhuis

Pulmonale hypertensie: maatregelen



PHYSICAL REHABILITATION









VACCINATION









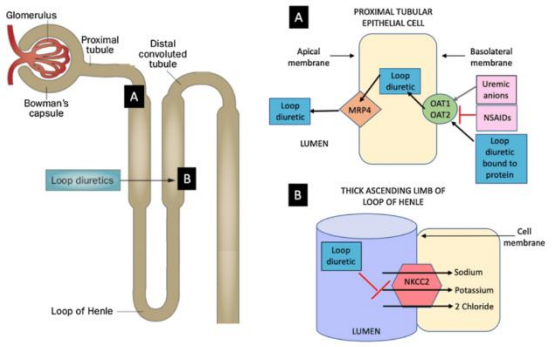

UMC Utrecht

ST ANTONIUS
een santeon ziekenhuis

Pulmonale hypertensie: overleving

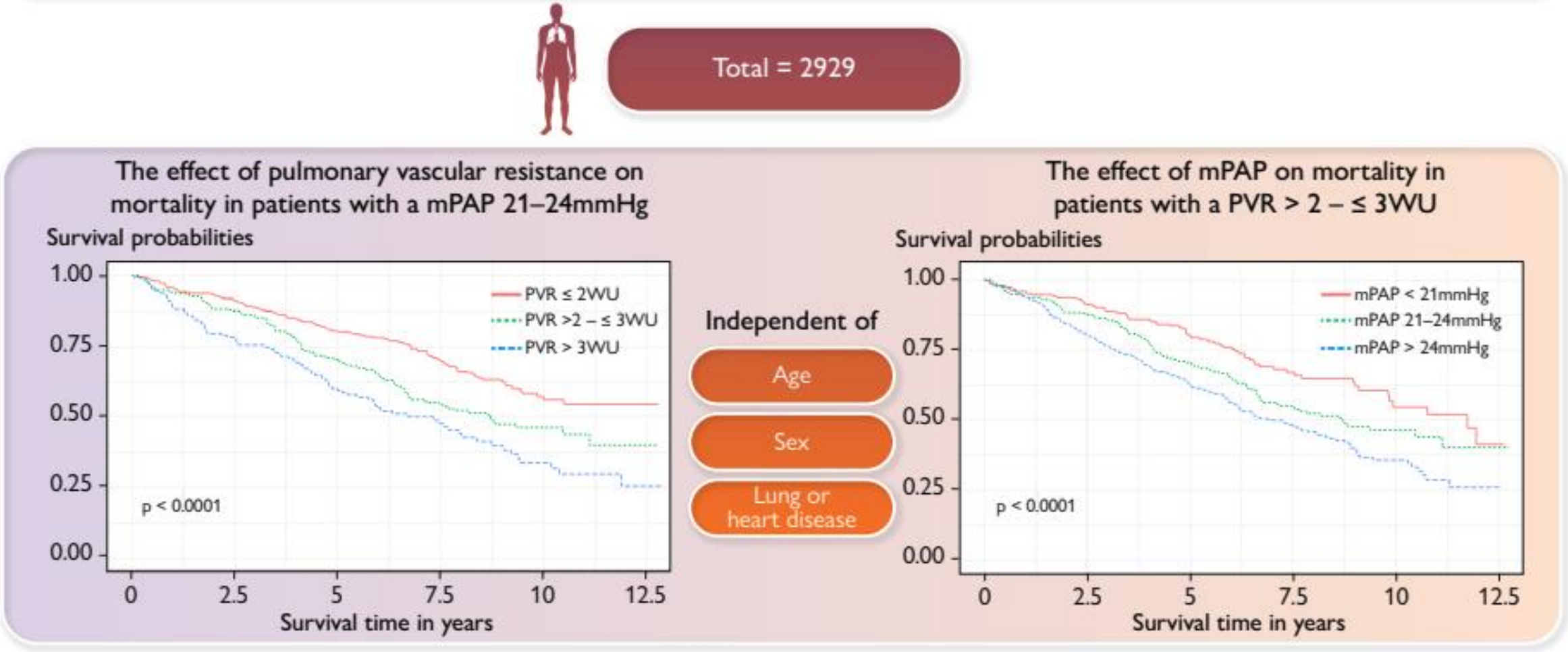

Karia et al. EHJ 2023

UMC Utrecht

ST ANTONIUS een santeon ziekenhuis

Pulmonale hypertensie: rechterventrikel

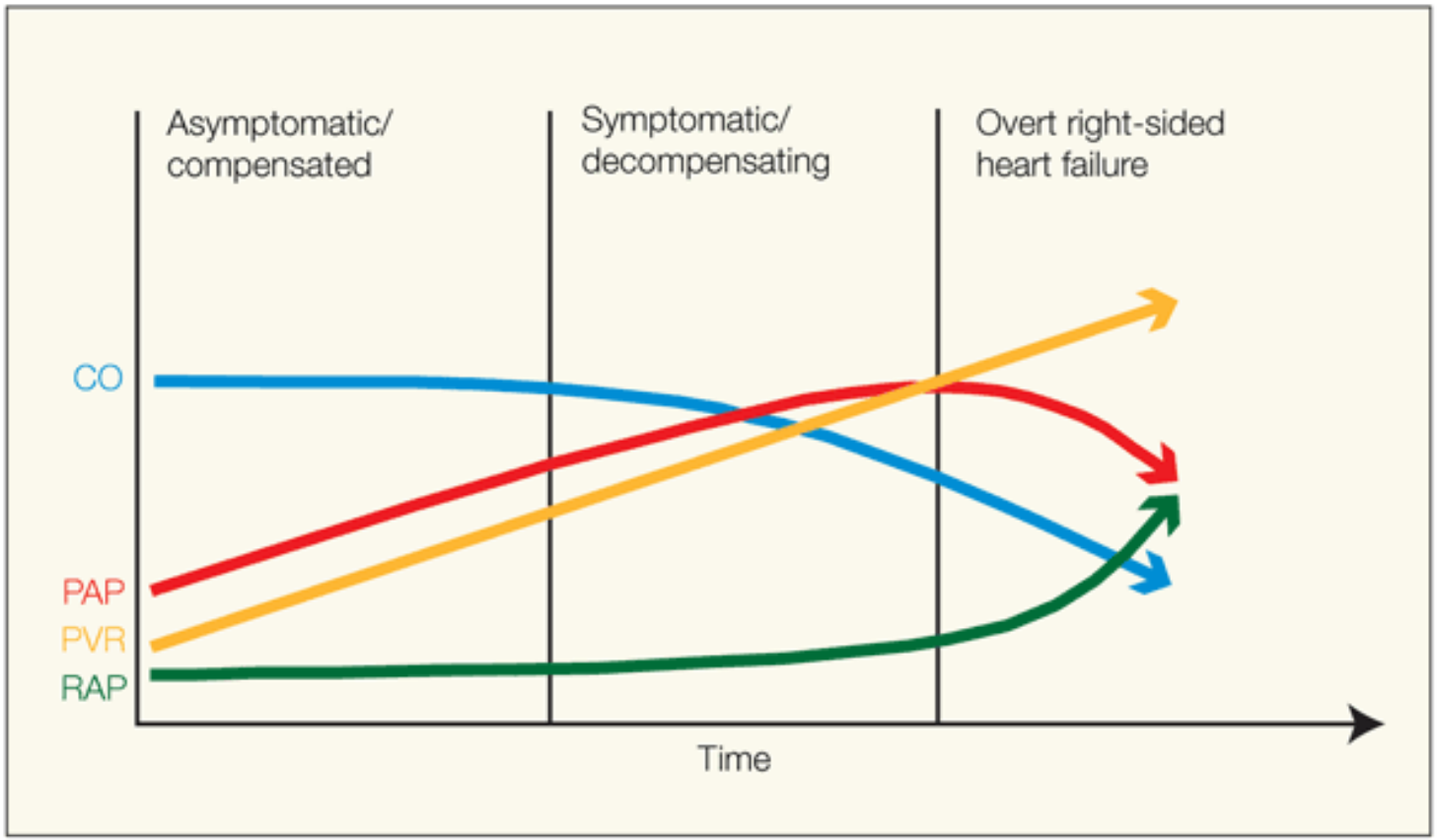

Delcroix et al. ESC CardioMed 2018
Vonk Noordegraaf et al. JACC 2017

UMC Utrecht

ST ANTONIUS
een santeon ziekenhuis

Pulmonale hypertensie: RV – PA coupling

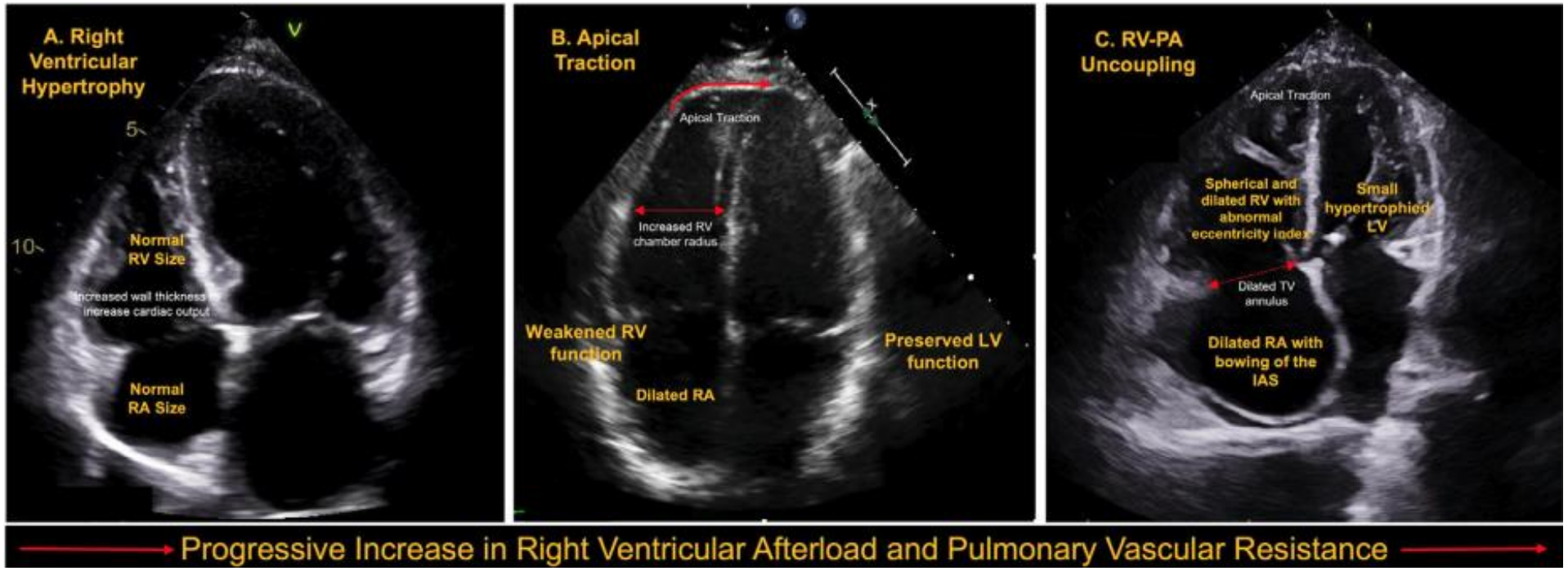

Mukherjee et al. Guidelines RV assessment in PH. JASE 2025

UMC Utrecht

ST ANTONIUS een santeon ziekenhuis

Afterload en RV dysfunctie in verschillende PH groepen

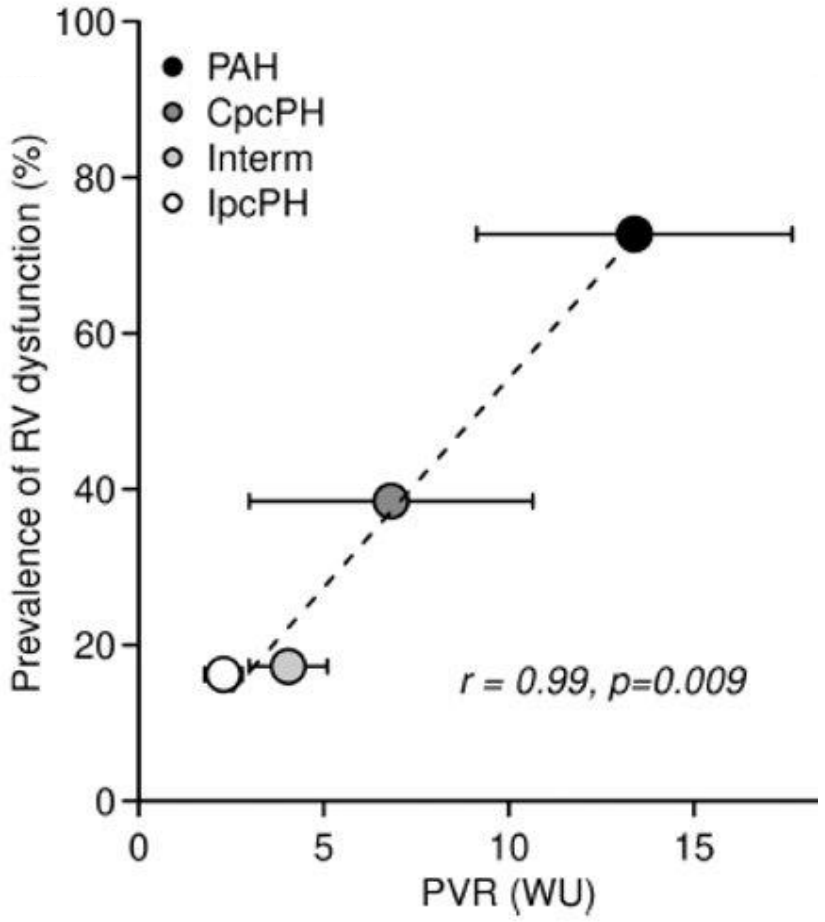

Caravita et al. PlosOne 2018

UMC Utrecht

ST ANTONIUS
een santeon ziekenhuis

RV – AP coupling en mortaliteit

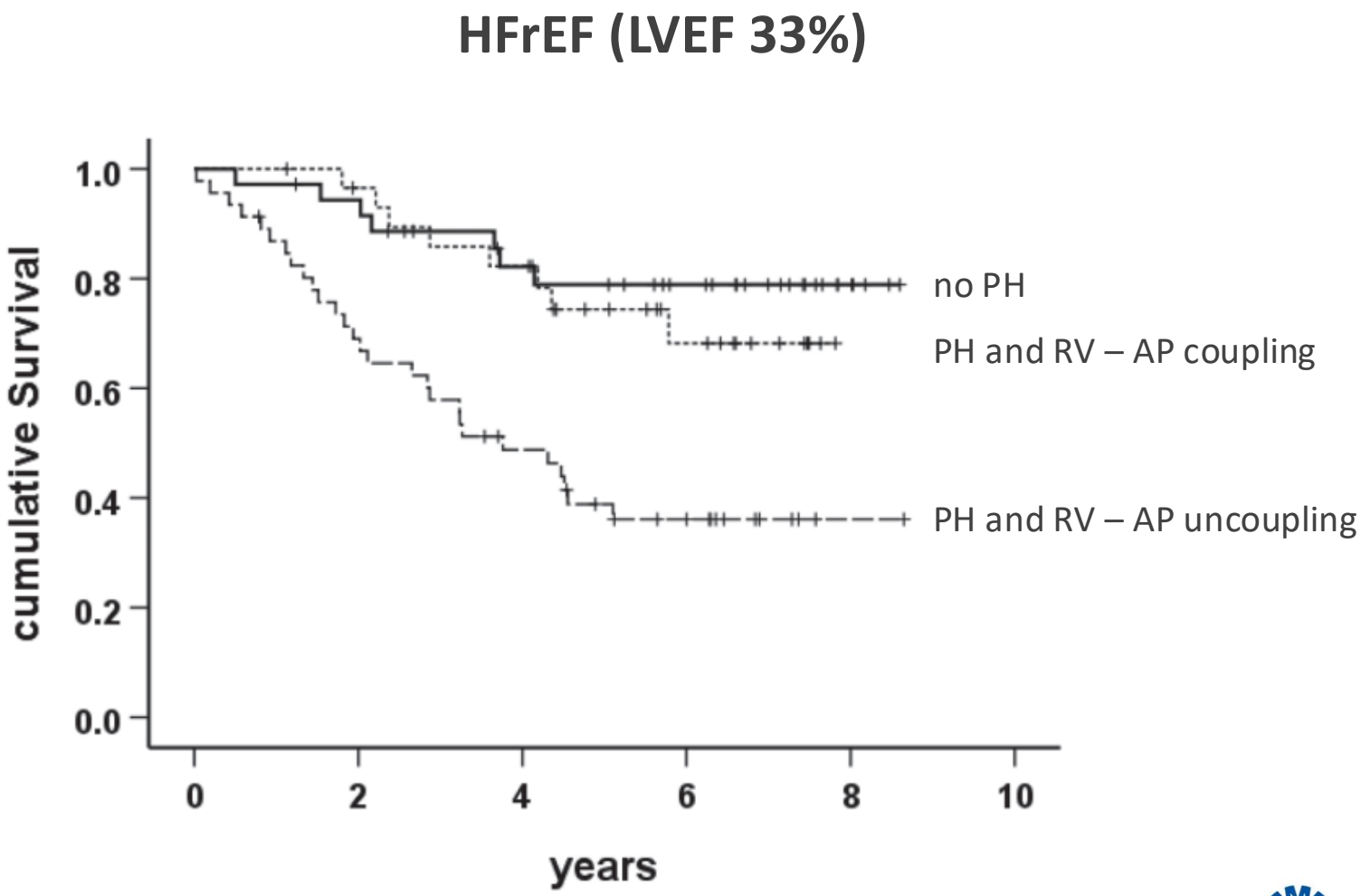

SchmeiBer et al. ESC Heart Failure 2021

UMC Utrecht

ST ANTONIUS
een santeon ziekenhuis

Echocardiografie: prognose RV – AP coupling

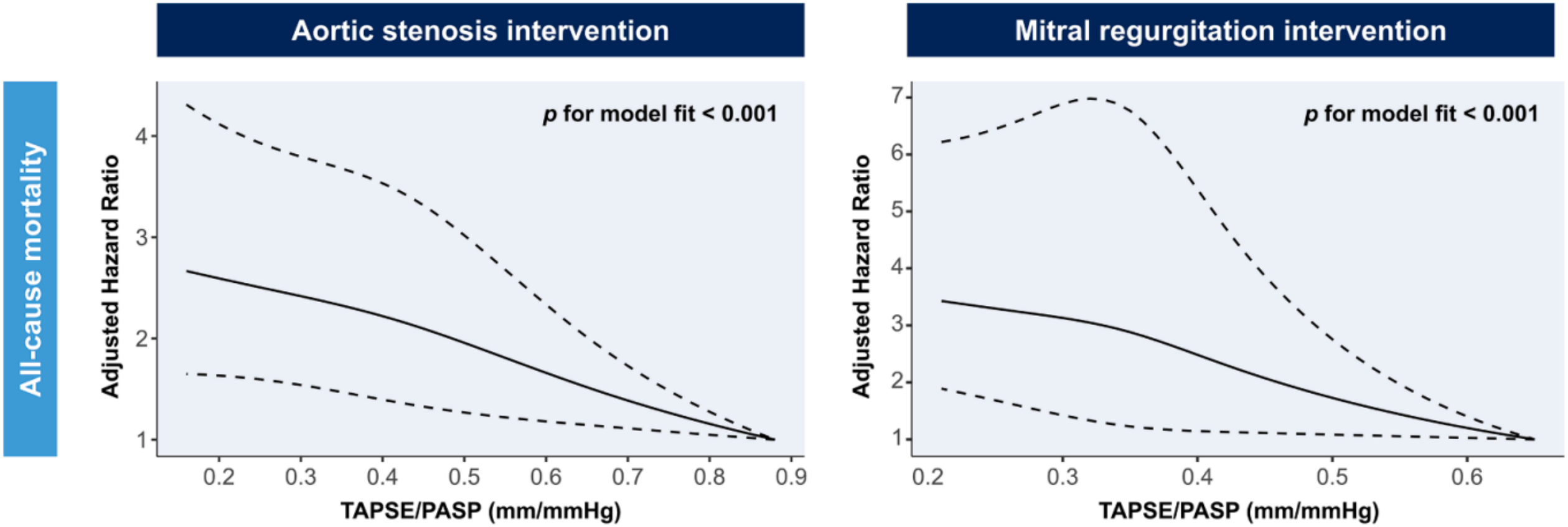

Meta-analyse TAVR (n=6100) en M-TEER (n=5032)

Androshchuk et al. JACC Interv. 2026

Cardiale MRI: rechterventrikel en outcome

Results	Increment	Mortality Risk (Over 54 Months)	Clinical Worsening (Over 22 Months)
RVEF	per 1% decrease	2.1% increase	4.9% increase
RVESVI	per 1 ml/m² increase	0.9% increase	1.3% increase
RVEDVI	per 1 ml/m² increase	0.6% increase	1% increase
LVEDVI	per 1 ml/m² decrease	1.8% increase	Not significant
LVSVI	per 1 ml/m² decrease	2.5% increase	Not significant

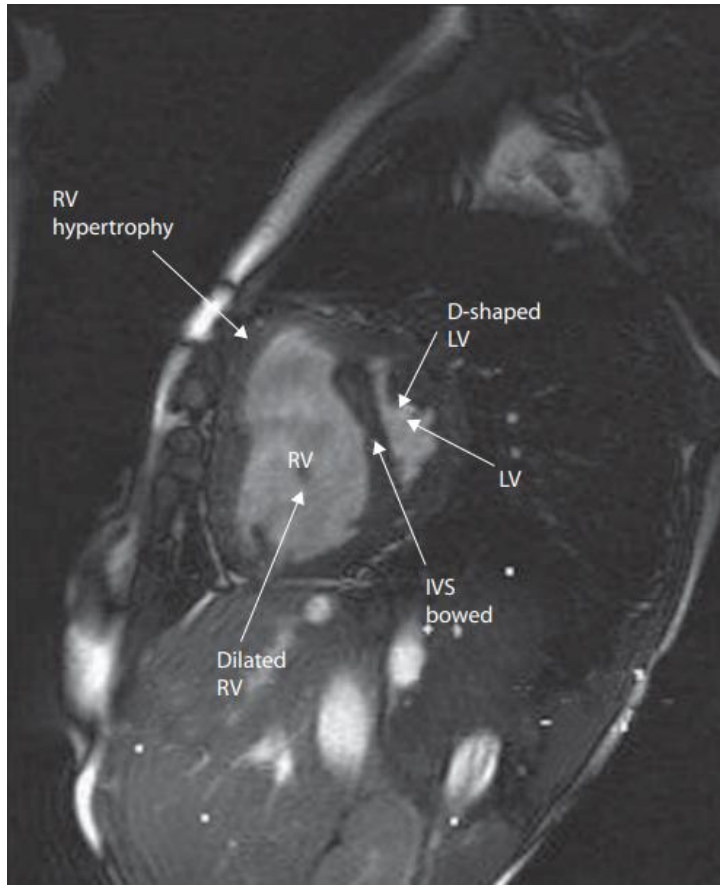

Alabed S et al. JACC CV Imaging 2022

UMC Utrecht

ST ANTONIUS
een santeon ziekenhuis

Pulmonale hypertensie: conclusie

- PH vaak ernstige uiting van onderliggende ziekte
- Aspecifieke presentatie
- Echocardiografie: screening PH
- Re katheterisatie: goud standaard
- Behandeling afhankelijk van oorzaak
- Team met expertise

Samen vooruit
STICHTING
Pulmonale Hypertensie

UMC Utrecht
ST ANTONIUS
een santeon ziekenhuis





Dank voor jullie aandacht

ph@antoniusziekenhuis.nl

UMC Utrecht

ST ANTONIUS
een santeon ziekenhuis